

# Protocolo Preparación Prequirúrgica de los Pacientes

Código: SMP-05

<b>Fecha: Noviembre 2019</b>	<b>Versión: 2.1</b>
<b>Elaborado por el Servicio de Medicina Preventiva y Salud Pública.</b>	
<b>Cristina Diaz-Agero Perez Nieves López Fresneña Sara Moragas Torralba Ángela Rincón Carlavilla José Valencia Martín Jesús Aranaz de Andres</b>	
Revisado por: Comisión de Infección Hospitalaria	

<b>1. JUSTIFICACION</b> .....	4
<b>2. OBJETIVOS</b> .....	5
<b>3. DEFINICION</b> .....	5
<b>4. POBLACION DIANA</b> .....	5
<b>5. INTERVENCIONES</b> .....	5
5.1 Recomendaciones generales Previas .....	5
5.2 El día anterior a la intervención quirúrgica .....	6
5.3 El día de la intervención quirúrgica .....	6
5.4 Preparación en el quirófano.....	6
<b>6. ANEXOS</b> .....	8
6.1 ÁREAS DE RASURADO Y PINTADO ANTISÉPTICO EN CIRUGÍA GENERAL ....	8
6.1.1 CIRUGÍA DE CUELLO .....	8
6.1.2 CIRUGÍA ESOFÁGICA.....	9
6.1.3 CIRUGÍA DE TIROIDES Y PARATIROIDES .....	9
6.1.4 CIRUGÍA ABDOMINAL.....	10
6.1.5 CIRUGÍA ANAL.....	12
6.1.6 SINUS PILONIDAL .....	12
6.2 ÁREAS DE PREPARACIÓN QUIRÚRGICA EN CIRUGÍA OBSTÉTRICO- GINECOLÓGICA. ZONAS DE PINTADO.....	14
6.2.1 CIRUGÍA DE LA MAMA.....	14
6.2.2 CIRUGÍA ABDOMINAL.....	14
6.3 CIRUGÍA ABDOMINAL BAJA/CIRUGÍA VAGINAL.....	14
6.4 ÁREAS DE RASURADO Y PINTADO ANTISÉPTICO EN TRAUMATOLOGÍA ...	16
6.4.1 CIRUGÍA DE LA COLUMNA VERTEBRAL.....	16
6.4.2 CIRUGÍA DE HOMBRO Y HÚMERO .....	16
6.4.3 CIRUGÍA DE ANTEBRAZO Y CODO .....	18
6.4.4 CIRUGÍA DE LA MANO .....	18
6.4.5 CIRUGÍA DE CADERA .....	19
6.4.6 CIRUGÍA DE FÉMUR .....	20
6.4.7 CIRUGÍA DE RODILLA .....	20
6.4.8 CIRUGÍA DE PIERNA .....	21
6.4.9 CIRUGÍA DE TOBILLO Y PIE .....	22
6.4.10 ÁREAS DE RASURADO Y PINTADO ANTISÉPTICO. CIRUGÍA UROLÓGICA	22
6.5 ÁREAS DE RASURADO Y PINTADO ANTISÉPTICO EN OTORRINOLARINGOLOGÍA .....	28
6.5.1 CIRUGÍA DE CUELLO .....	28
6.5.2 TIMPANOPLASTIA .....	28
6.5.3 CIRUGÍA DE NARIZ Y SENOS PARANASALES .....	29
6.6 ÁREAS DE RASURADO Y PINTADO ANTISÉPTICO EN NEUROCIRUGÍA .....	30
6.6.1 CIRUGÍA DEL CRÁNEO .....	30
6.6.2 CIRUGÍA DE TUMORES DE LA FOSA POSTERIOR, DESCOMPRESIÓN DE ARNOLD-CHIARI. ....	30
6.6.3 DERIVACIÓN VENTRICULOPERITONEAL.....	31
6.6.4 CIRUGÍA DE LA COLUMNA VERTEBRAL CERVICAL CON ABORDAJE ANTERIOR .....	31

6.6.5	CIRUGÍA DE LA COLUMNA VERTEBRAL CERVICAL CON ABORDAJE POSTERIOR.....	32
6.6.6	CIRUGÍA DE LA COLUMNA VERTEBRAL DORSAL.....	32
6.6.7	CIRUGÍA DE LA COLUMNA VERTEBRAL LUMBOSACRA .....	33
6.7	ÁREAS DE RASURADO Y PINTADO ANTISÉPTICO EN CIRUGÍA CARDIOVASCULAR.....	34
6.7.1	PROCEDIMIENTOS EN LOS QUE SE REALICE ESTERNOTOMÍA .....	34
6.7.2	OTROS PROCEDIMIENTOS.....	38
6.8	ÁREAS DE RASURADO Y PINTADO ANTISÉPTICO EN CIRUGÍA TORÁCICA .....	42
6.8.1	TORACOTOMÍA .....	42
6.8.2	ESTERNOTOMÍA.....	42
6.8.3	VIDEOTORACOSCOPIA.....	43
6.8.4	TORACOSCOPIA. DERRAMES PLEURALES.....	43
6.8.5	TORACOSCOPIA. HIPERHIDROSIS .....	44
6.8.6	MEDIASTINOSCOPIA.....	44
6.8.7	TORACOTOMÍA ANTERIOR BILATERAL .....	45
6.8.8	CIRUGÍA DE TIROIDES Y PARATIROIDES .....	46
<b>7.</b>	<b>BIBLIOGRAFÍA .....</b>	<b>47</b>

## 1. JUSTIFICACION

Las Infecciones Relacionadas con la Asistencia Sanitaria (IRAS) son un problema de Salud Pública prioritario, tanto por la elevada morbilidad y mortalidad que ocasiona como por el coste económico que representa.

A nivel nacional, el Estudio de Prevalencia de las Infecciones Nosocomiales en España (EPINE) del año 2018 estimó que el 7,15% de los pacientes hospitalizados presentaron alguna Infección Relacionada con la Asistencia Sanitaria, estimándose que el 27,15% de ellas son Infecciones de Localización Quirúrgica (ILQ), siendo el tipo de IRAS más frecuente.

La ILQ es aquella que se produce en los 30 días siguientes a la intervención, o dentro de los 90 días siguientes a la intervención si se colocó algún implante. Es una causa importante de morbilidad y mortalidad entre los pacientes hospitalizados, debido no sólo a las características del propio paciente sino también a las del hospital, el equipo quirúrgico y la intervención. La mayoría de estas infecciones están producidas por la contaminación de la incisión por microorganismos de la propia piel del paciente durante la cirugía. Las infecciones producidas por microorganismos procedentes de una fuente exógena son menos frecuentes.

Los Centros para el Control y la Prevención de Enfermedades (CDC) clasifican las infecciones de localización quirúrgica en infecciones incisionales y de órgano-espacio. A su vez, las incisionales se subdividen en 2 tipos: superficial, si sólo afecta a piel y tejido celular subcutáneo, y profunda si afecta a los tejidos blandos profundos de la incisión. Las infecciones de órgano-espacio afectan a cualquier parte de la anatomía diferente de la incisión en la piel, la fascia o las capas musculares que se abren o manipulan en el acto quirúrgico.

Los factores de riesgo asociados a la infección de localización quirúrgica provienen, por una parte, del propio paciente, como la presencia de diabetes, tabaquismo, tratamiento con esteroides, estados de malnutrición, obesidad, coexistencia de infecciones o colonización por microorganismos e inmunodepresión, o bien, de la propia intervención: duración, preparación prequirúrgica de la piel, profilaxis antimicrobiana y grado de contaminación de la cirugía, entre otros.

Las medidas de prevención de la infección de localización quirúrgica se pueden definir como una acción o grupo de acciones que realiza intencionadamente el personal sanitario para reducir el riesgo de infección. En general, las medidas de prevención de la infección de localización quirúrgica se basan en la evidencia científica directa o en la justificación teórica, con el objetivo de lograr una reducción en la contaminación bacteriana de los tejidos del paciente.

Se ha demostrado que la contaminación microbiana de la incisión es un precursor necesario de la infección de herida quirúrgica, que el riesgo de infección aumenta si una herida quirúrgica está contaminada con más de 10<sup>5</sup> microorganismos por gramo de tejido, y que este riesgo se incrementa cuando se coloca un material extraño (suturas, dispositivos permanentes o prótesis) que consigue disminuir la dosis necesaria infectante de 10<sup>6</sup> a 10<sup>3</sup> microorganismos por gramo de tejido.

La preparación prequirúrgica persigue disminuir o eliminar los microorganismos presentes en la piel del paciente que va a ser sometido a algún procedimiento quirúrgico. Tradicionalmente incluía la eliminación del vello corporal del campo quirúrgico, debido a que su presencia podía interferir con la incisión y los cuidados postoperatorios de la herida quirúrgica. En la actualidad, la eliminación del vello del lugar de la incisión, está totalmente desaconsejada. Sin embargo, si se considera imprescindible, existen tres métodos de eliminación del vello: el rasurado, el corte del vello con maquinilla eléctrica y la

depilación química. Con la evidencia científica disponible, se puede afirmar que la probabilidad de desarrollar una infección de localización quirúrgica es mayor cuando se elimina el vello mediante rasurado que cuando se utiliza maquinilla eléctrica.

Así mismo, la aplicación de un antiséptico en la piel del campo quirúrgico antes de la cirugía, es una de las medidas reconocidas para la prevención de la infección de localización quirúrgica. Se recomienda realizar la antisepsia mediante povidona yodada o clorhexidina. Siempre que sea posible la recomendación será usar clohexidina alcohólica al 2% en isopropanol de 70% como antiséptico de primera elección, a menos que este contraindicado o el sitio quirúrgico sea membrana mucosa, sobre todo debido a su efecto residual prolongado en el tiempo. Tendrán que tenerse en cuenta factores tales como las características de la piel, área que va a ser preparada o las posibles alergias del paciente. Además, siempre que sea posible se deben usar aplicadores estériles de un solo uso.

En el presente documento se exponen las recomendaciones para la preparación perioperatoria de los pacientes que se van a someter a una intervención quirúrgica, cuya finalidad es disminuir las infecciones nosocomiales relacionadas con la cirugía.

## 2. OBJETIVOS

Establecer las recomendaciones de preparación prequirúrgica para disminuir o eliminar los microorganismos presentes en la piel del paciente que va a ser sometido a algún procedimiento quirúrgico con el objetivo general de minimizar riesgo de infección de localización quirúrgica.

## 3. DEFINICION

Las infecciones relacionadas con la asistencia sanitaria (IRAS) se definen como aquellas infecciones adquiridas como consecuencia de una intervención sanitaria en cualquier ámbito asistencial (hospital, ambulatorio, centro sociosanitario) y que no estaba presente ni incubándose en el momento de la atención.

Dentro de éstas, se define la infección del lugar quirúrgico (ILQ) como aquella relacionada con el procedimiento quirúrgico, que se produce en la incisión quirúrgica o en su vecindad, durante los primeros 30 o 90 días del postoperatorio, según el tipo de intervención.

## 4. POBLACION DIANA

Todos los pacientes que se vayan a someter a algún procedimiento quirúrgico en el hospital.

## 5. INTERVENCIONES

### 5.1 *Recomendaciones generales Previas*

- Tratar todas las infecciones alejadas de la zona quirúrgica. No realizar intervenciones programadas hasta que la infección se haya resuelto.
- Control de la diabetes; reducir los niveles de hemoglobina glicosilada a <7% si es posible.
- Ingreso hospitalario preoperatorio lo más corto posible.
- Animar a abandonar el tabaco los 30 días previos a la cirugía.

- En general, evitar la medicación inmunosupresora en el periodo perioperatorio, si es posible.

### **5.2 *El día anterior a la intervención quirúrgica***

- Lavados orofaríngeos con antiséptico (digluconato de clorhexidina 0,12% o povidona yodada 10%) al menos durante 30 segundos.
- Uñas de pies y manos cortas, limpias y sin esmalte.

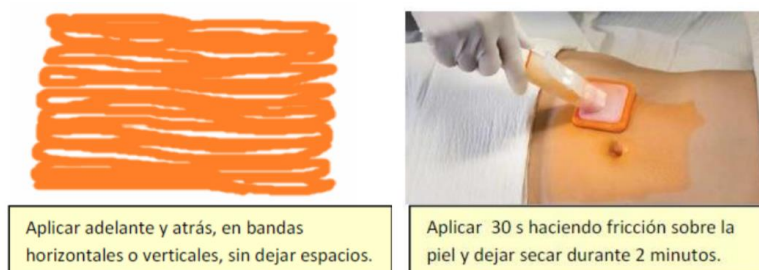### **5.3 *El día de la intervención quirúrgica***

- Retirar lentillas, prótesis, anillos, piercing y joyería personal antes de acudir al quirófano. Limpiar la zona perforada minuciosamente antes de la preparación quirúrgica. No utilizar productos de peluquería (laca, espuma...), cosméticos ni maquillajes.
- No retirar el vello, excepto si se considera imprescindible por interferencia con la incisión quirúrgica. Se hará mediante el corte al ras con máquina eléctrica, o con cremas depilatorias en las zonas de difícil acceso, si no existe contraindicación. Si se retira el vello, hacerlo en el momento más cercano a la intervención. Se realizará de la siguiente forma:
  - Comenzar con un lavado higiénico de manos.
  - Utilizar guantes no estériles.
  - La zona a rasurar según el tipo de cirugía a realizar se puede consultar en Anexo 1.
  - Se comenzará a rasurar por la zona de la incisión hacia la periferia, con una angulación de unos 15° entre la maquinilla y la piel para evitar erosiones.
  - Aclarar y secar la zona, eliminando el vello que haya quedado adherido.
  - No se rasurará nunca en el quirófano.
- Ducha con jabón antiséptico (clorhexidina jabonosa 4% o povidona yodada jabonosa 4%) de todo el cuerpo, incluido el pelo.
  - Pacientes de Cirugía Mayor Ambulatoria: se ducharán en su casa la mañana de la intervención.
  - Pacientes operados de urgencia: se lavará la zona quirúrgica en el antequirófano.
- Lavados orofaríngeos con antiséptico (digluconato de clorhexidina 0,12 %, o povidona yodada 10%) al menos durante 30 segundos.
- En enfermos con vendajes o escayolas lavar en planta las zonas no cubiertas. Lavar las partes cubiertas en el antequirófano tras retirar la escayola o vendaje. Evitar introducir en el quirófano tracciones y vendajes.
- Hacer la cama con ropa limpia y colocar pijama limpio.

### **5.4 *Preparación en el quirófano***

- Revisar la historia del paciente y preguntar sobre posibles alergias.

- La preparación de la piel después de retirar vendajes o escayolas puede requerir la humidificación de la zona con soluciones estériles para eliminar las escamas cutáneas o los vendajes adheridos.
- Emplear técnica estéril en la preparación de la piel. El área preparada debe ser lo bastante amplia como para incluir la zona quirúrgica y un margen que permita manipular la piel, extender la incisión y colocar drenajes en caso necesario.
- Anestesiado el paciente, aplicar en la zona de incisión una solución antiséptica. Comprobar previamente que el paciente no es alérgico y verificar el tiempo de caducidad.
- En general, se podrán utilizar los siguientes antisépticos:
  - Povidona yodada 10% (contraindicada en partos, cesáreas, neonatos, y sensibilización al Iodo).
  - Clorhexidina:
    - Campo quirúrgico adultos: solución alcohólica al 2%.
    - Campo quirúrgico en niños: solución alcohólica al 0,5% o solución acuosa 0,5-2%. En neonatos sólo se utilizarán preparaciones acuosas.
    - Partos: clorhexidina acuosa 0,5 - 2%.
- Siempre que sea posible y no exista contraindicación se recomienda usar la solución alcohólica de clorhexidina sobre todo debido a su efecto residual prolongado en el tiempo.
- La aplicación de la clorhexidina alcohólica se realiza de forma óptima usando un aplicador específico y eligiendo el que contenga el volumen prefijado de antiséptico que sea proporcional a la zona a pincelar (3ml, 10 ml o 26 ml). Se pincelará cuidadosamente la piel, haciendo movimientos adelante y atrás (back and forth) y frotando y haciendo fricción en forma de bandas horizontales o verticales. Se cuidará de no dejar zonas de piel sin tratar como ocurre en el dibujo. Esto se facilita mucho con la aplicación adelante-atrás, de tal forma que cada pasada incluye, como ocurre cuando pintamos una pared, una parte de la banda anterior ya pincelada. Se puede aplicar durante 30 segundos y hay que dejar secar al menos 2 minutos. Si no se dispone de aplicador, puede utilizarse una cápsula estéril donde depositar la clorhexidina alcohólica y aplicar con pinzas y gasas estériles de la misma forma que se pincela con aplicador)



- No volver al lugar de la incisión con el aplicador utilizado para no desplazar microorganismos de la periferia a esta zona.
- Preparar en último lugar las zonas más contaminadas, como el periné, el ano, la vagina, las axilas o las heridas traumáticas (a excepción del ombligo, el cual se prepara primero mojándolo con la solución antiséptica o mediante bastoncillos empapados con la solución.

- Esto previene que posibles salpicaduras contaminen el abdomen si este estuviese ya preparado). Los estomas, las úlceras cutáneas y las fístulas se consideran contaminadas.
- Si hay múltiples zonas de incisión, prepararlas por separado con diferente instrumental. Algunos procedimientos como los injertos, abdominal-perineales y abdomino-vaginales requieren preparación de piel separadas:
  - En los injertos vasculares, de piel o hueso:
    - El sitio donante se prepara primero con una solución antiséptica preferiblemente sin color para que el cirujano vea la piel mientras extrae el injerto.
    - El sitio receptor puede incluir una herida abierta o quemadura, por lo tanto, sería considerado contaminado.
  - En los procesos abdomino-peritoneales o abdomino-vaginales:
    - La preparación perineal o vaginal debe realizarse primero para evitar salpicar y contaminar el abdomen si este hubiese sido preparado primero.
    - Una vez el perineo o la vagina están preparados, el área debe ser cubierta con un paño estéril durante la preparación abdominal.
- Dejar secar el antiséptico. Si se utilizan preparaciones alcohólicas, respetar el tiempo de secado y evaporación del alcohol (si es insuficiente, se pueden producir quemaduras por inflamación del alcohol al usar bisturí eléctrico o láser)
- No se recomienda el uso de clorhexidina en la cara por el riesgo de lesiones corneales y ototoxicidad si alcanza el oído interno. Evitar contacto de clorhexidina con meninges.

Los estomas de colostomía, ileostomía u otros pueden sellarse primero con un paño adhesivo estéril. Si el estoma está dentro de la zona que hay que preparar, se pueden colocar sobre él gasas estériles. Se prepara el resto de la zona quirúrgica, se retiran las gasas y se limpia el estoma en último lugar, siguiendo la norma de ir desde una zona limpia a una zona sucia. Tener cuidado de no extender la solución contaminada sobre el resto de la zona preparada.

## 6. ANEXOS

### 6.1 ÁREAS DE RASURADO Y PINTADO ANTISÉPTICO EN CIRUGÍA GENERAL

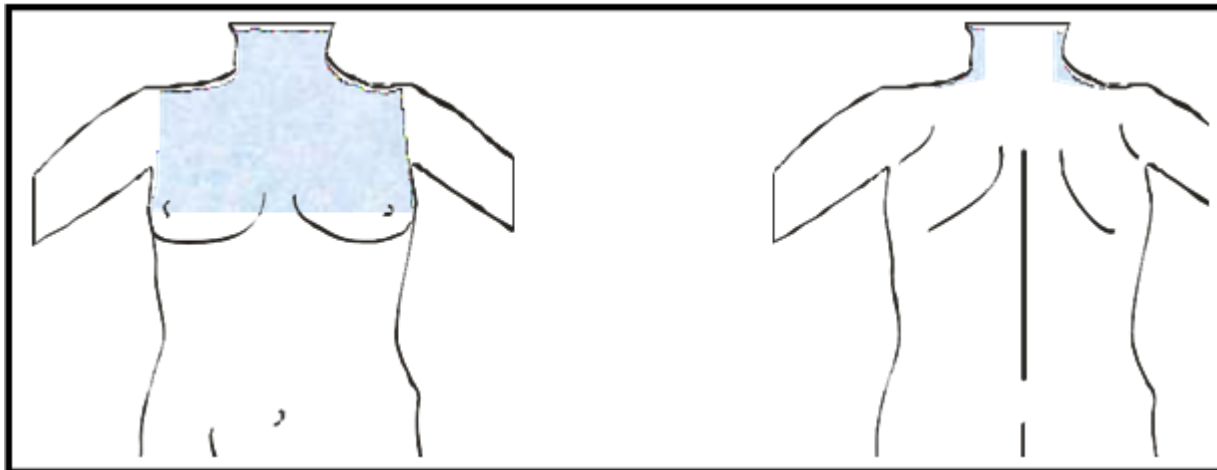
#### 6.1.1 CIRUGÍA DE CUELLO



*Quiste tirogloso  
Divertículo de Zencker  
Cirugía de tiroides y paratiroides*

*Traqueotomías  
Adenopatías*

**Retirada del vello:** no es necesario. Sólo se procederá al afeitado de la barba en los hombres.

**Pintado:** cara anterior del cuello y tórax, desde la línea del mentón hasta la altura de los pezones. Incluir axilas, cara posterior del cuello y superior de los hombros. En intervenciones de paratiroides (apertura esternal) extender hasta el ombligo.

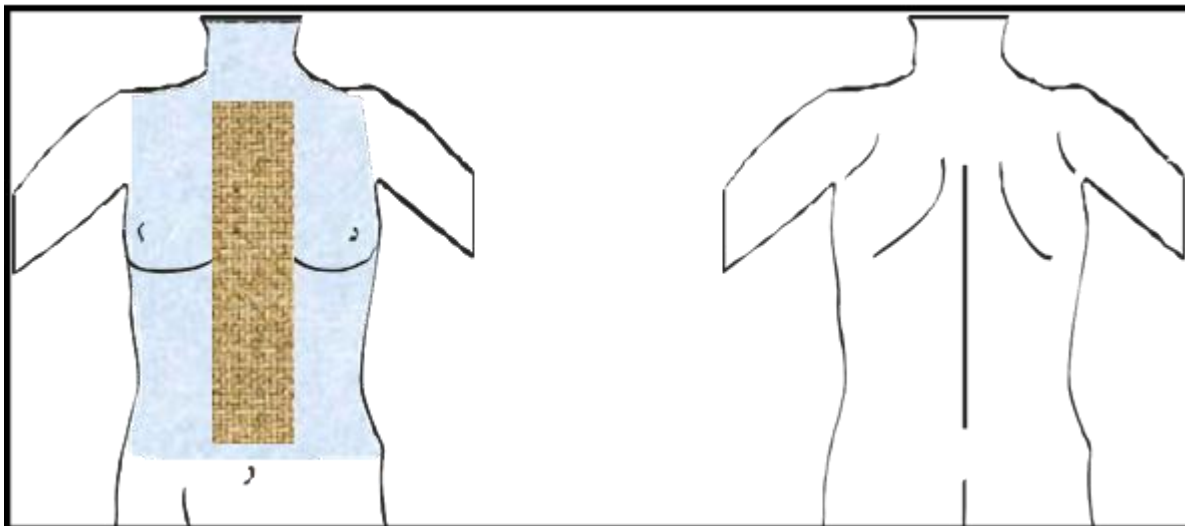


Nota: en todos los dibujos, el área coloreada en marrón  es la zona de retirada del vello y en azul  la de pintado antiséptico.

### 6.1.2 CIRUGÍA ESOFÁGICA

**Retirada del vello:** sólo si existe mucho vello que dificulte la técnica quirúrgica se retirará una banda medial de unos 10 cm de ancho (5 cm a ambos lados de la línea media esternal), que abarque desde el hueco interclavicular hasta 5 cm por encima del ombligo.

**Pintado:** cara anterior del tórax y cuello, hasta la línea del ombligo.

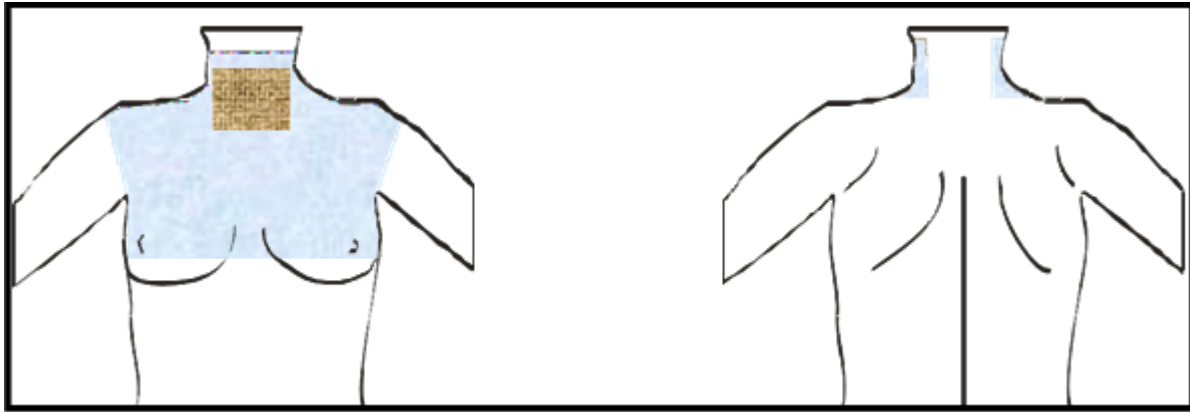


### 6.1.3 CIRUGÍA DE TIROIDES Y PARATIROIDES

**Retirada del vello: no se considera necesario:** sólo si existe mucho vello que dificulte la técnica quirúrgica se retirará un cuadrado de 10 cm de lado alrededor del yugulum esternal. Afeitado de la barba en hombres.

**Pintado:** cara anterior del cuello y tórax, desde la línea del mentón hasta la altura de los pezones.

Incluirá axilas, cara lateral del cuello y superior de los hombros.



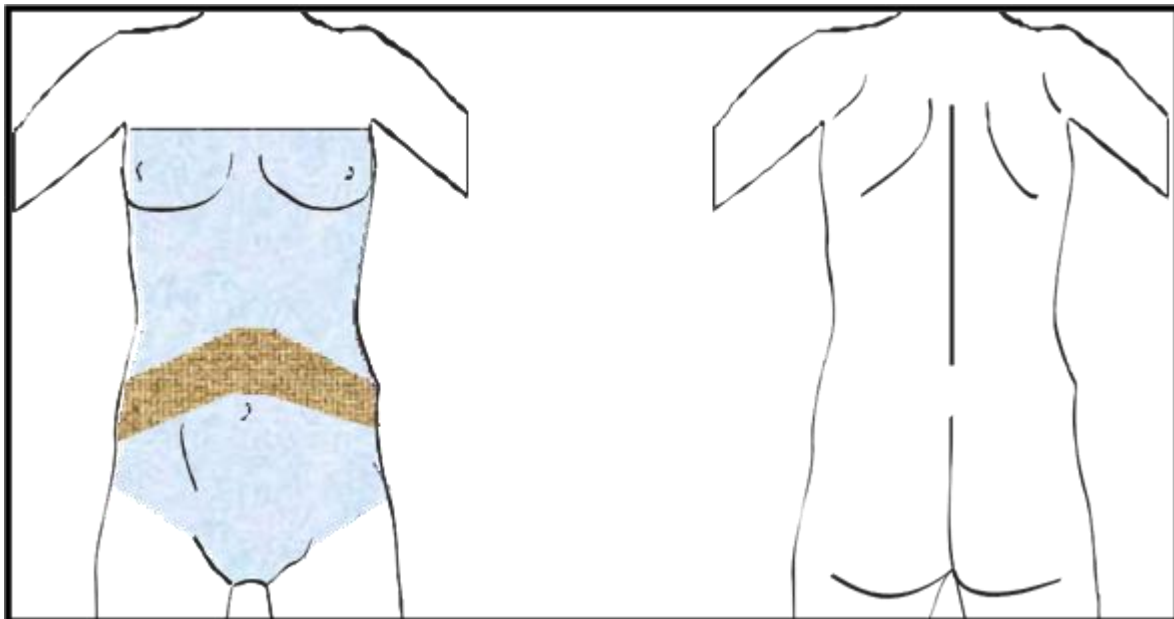
## 6.1.4 CIRUGÍA ABDOMINAL

<i>Hernia de hiato</i>	<i>Páncreas</i>
<i>Estómago</i>	<i>Obstrucción intestinal</i>
<i>Intestino delgado</i>	<i>Suprarrenales</i>
<i>Hígado</i>	<i>Vesícula biliar</i>
<i>Bazo</i>	<i>Vías biliares</i>

### a) CIRUGÍA ABDOMINAL LAPAROSCÓPICA

**Retirada del vello:** valorar la existencia de vello en la zona abdominal. Únicamente en el caso de existencia de mucho vello, se retirará una banda de 10 cm de ancho por debajo del arco costal.

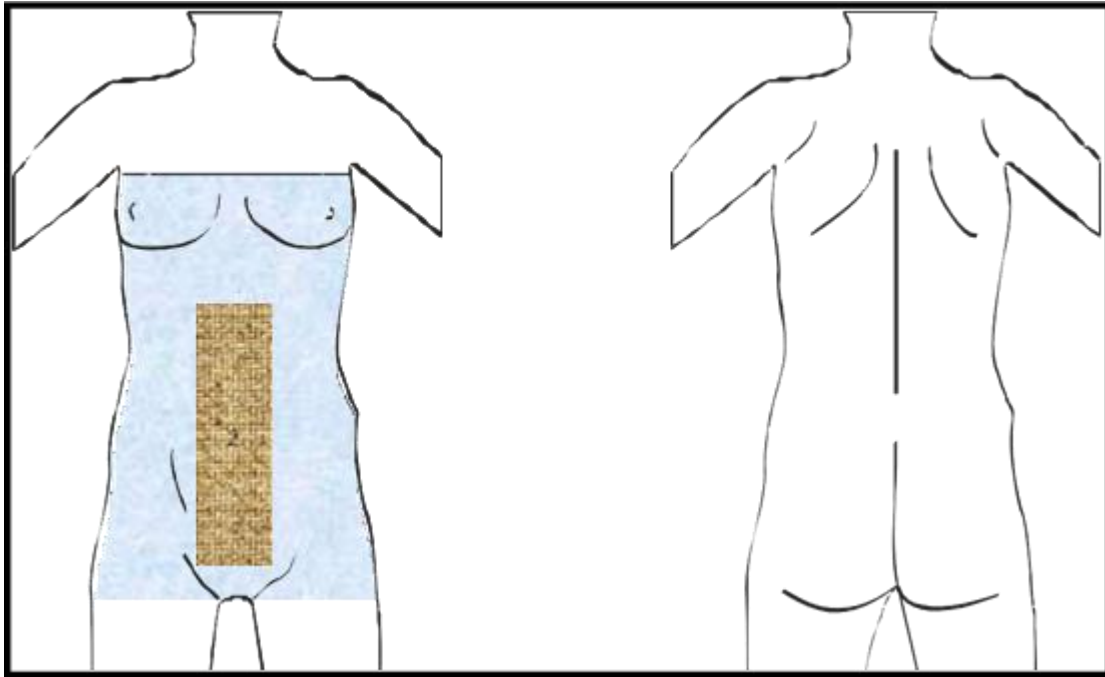
**Pintado:** desde unos 6 cm por encima de la línea de los pezones hasta la cresta ilíaca.



b) **LAPAROTOMÍA MEDIA**

**Retirada del vello:** valorar la existencia de vello en la zona abdominal. Únicamente en caso que exista mucho vello, se retirará una banda de 10 cm de ancho en la línea media abdominal desde apófisis esternal-reborde costal hasta la sínfisis púbica. En todos los casos, se retirará el vello pubiano sin incluir genitales.

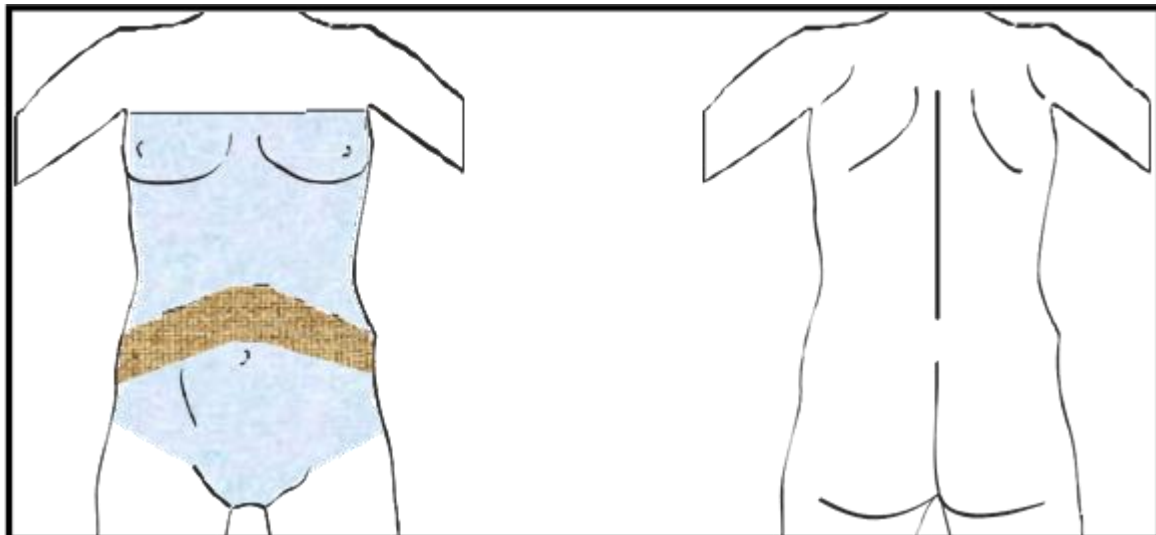
**Pintado:** desde unos 6 cm por encima de la línea de los pezones hasta la parte superior de los muslos incluyendo el pubis.



c) **LAPAROTOMÍA CON INCISIÓN SUBCOSTAL**

**Retirada del vello:** valorar la existencia de vello en la zona abdominal. Sólo si existe mucho vello, se retirará una banda por debajo del arco costal y que llegue hasta el ombligo.

**Pintado:** Desde unos 6 cm por encima de la línea de los pezones hasta la cresta ilíaca.

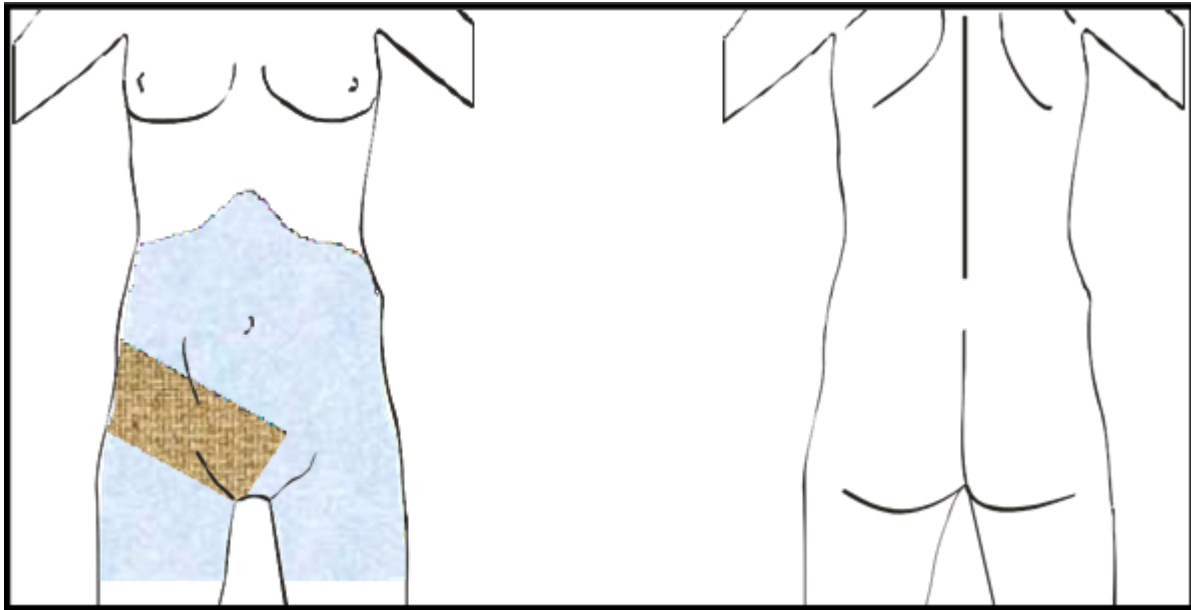


d) **APENDICECTOMÍA Y HERNIORRAFIA**

**Retirada del vello:** valorar la existencia de vello en la zona. Sólo si existe mucho vello, se retirará una banda de 10-15 cm de ancho en la zona inguinal y hasta la mitad del vello pubiano sin incluir genitales.

NOTA: en apendicetomías de urgencias, rasurar como si se tratase de una laparotomía media.

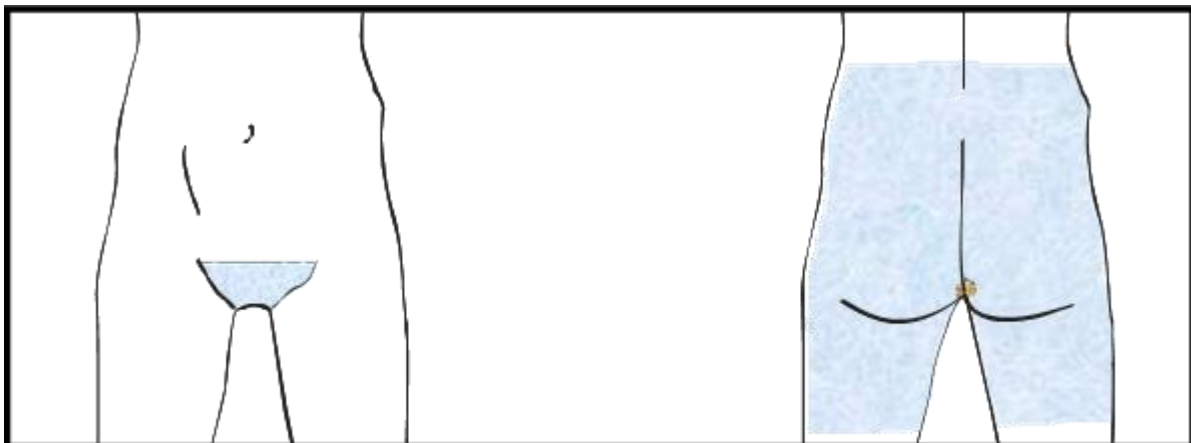
**Pintado:** desde el arco costal hasta aproximadamente la mitad del muslo, incluyendo la zona púbica.



6.1.5 *CIRUGÍA ANAL*

**Retirada del vello:** retirar el vello en un círculo de 5-10 cm alrededor del ano.

**Pintado:** desde la línea de la cintura por la espalda hasta unos 6 cm por debajo de los glúteos. Incluir pubis, zona perineal y área perianal.

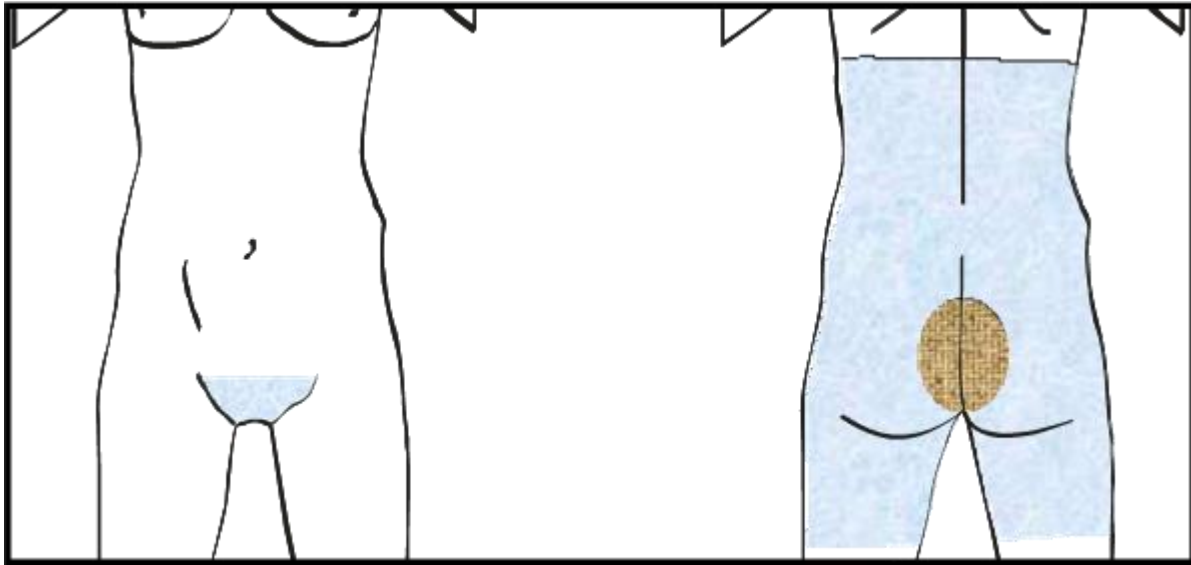


6.1.6 *SINUS PILONIDAL*

**Retirada del vello:** si existe vello, retirar una zona de unos 15 cm de diámetro desde la última vértebra lumbar hasta la zona perianal (zona interglútea).

**Pintado:** desde la línea a unos 5 cm por debajo de las escápulas, hasta unos 6 cm por debajo de los

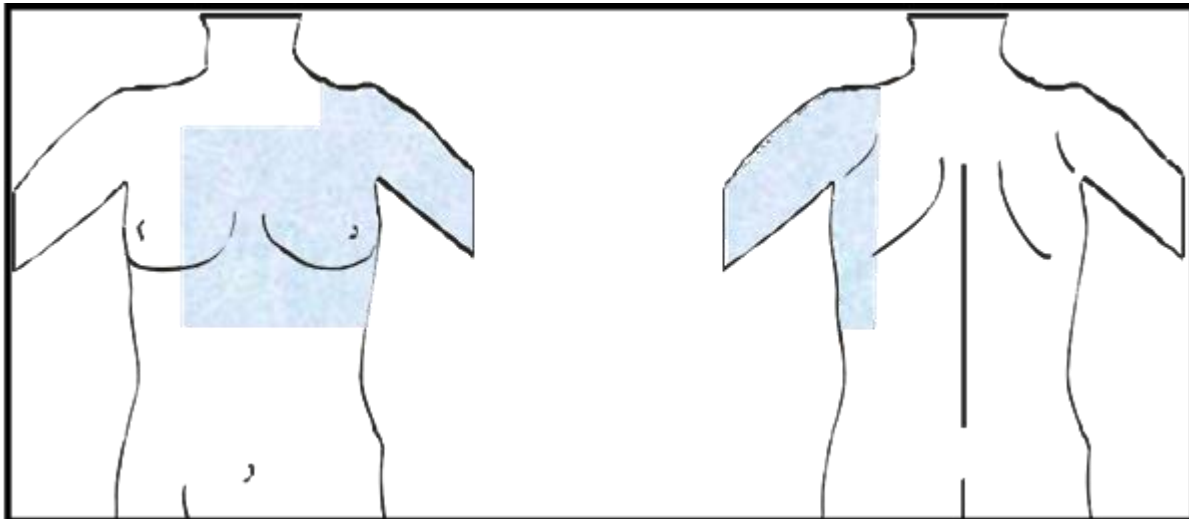
glúteos. Incluir pubis, zona perineal y área perianal.



## 6.2 ÁREAS DE PREPARACIÓN QUIRÚRGICA EN CIRUGÍA OBSTÉTRICO-GINECOLÓGICA. ZONAS DE PINTADO

### 6.2.1 CIRUGÍA DE LA MAMA

**Pintado:** cara anterior del tórax desde zona infraclavicular hasta arco costal del lado ipsilateral hasta una línea que pasa por el pezón contralateral. Incluir parte de la espalda, axila y brazo ipsilateral hasta el codo.

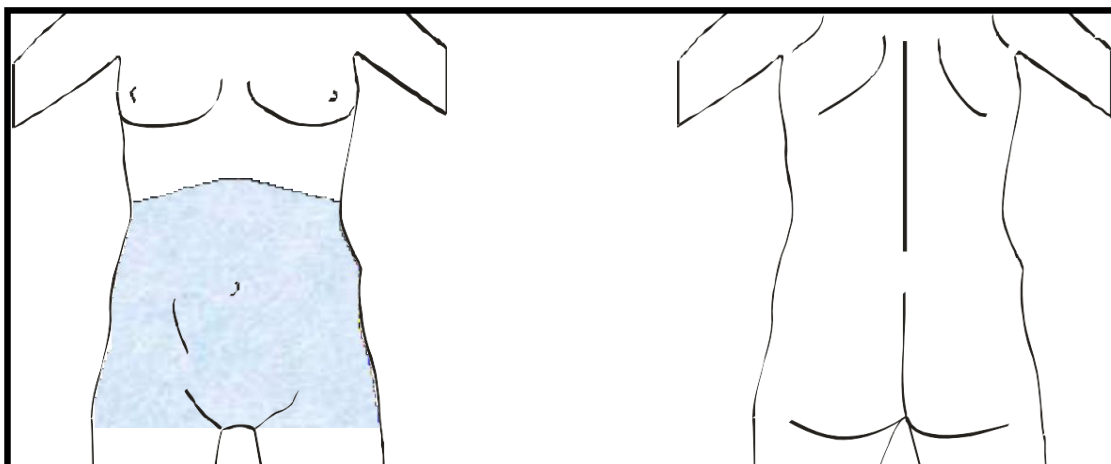


### 6.2.2 CIRUGÍA ABDOMINAL

*Laparotomía*  
*Laparoscopia*

*Histerectomía total*  
*Histerectomía total+linfadenectomía*

**Pintado:** desde el arco costal hasta la parte superior de los muslos, incluyendo el pubis.

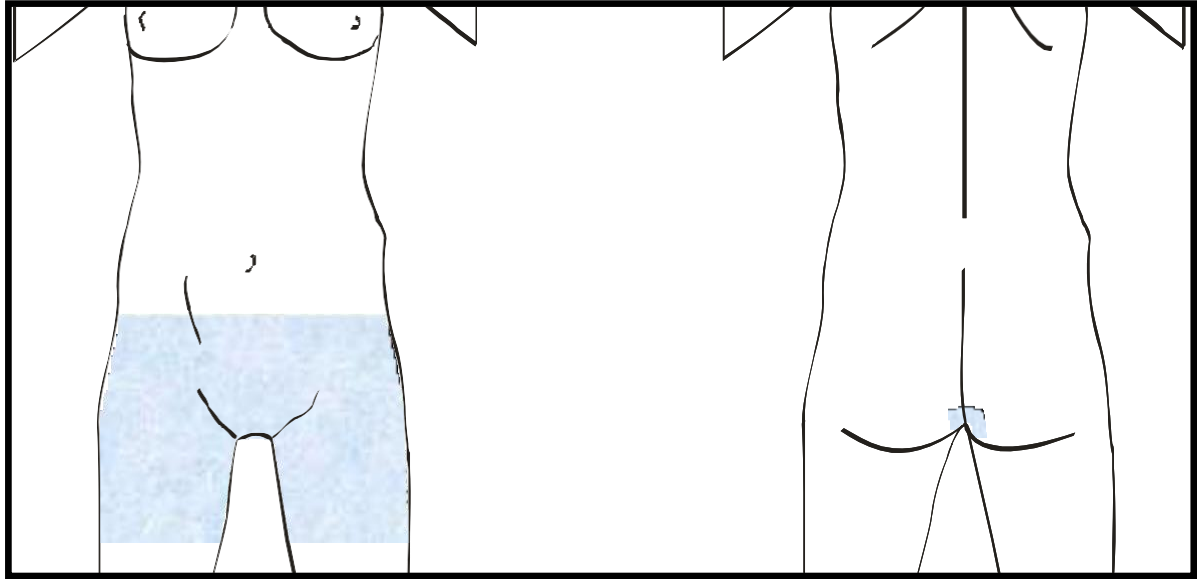


### 6.3 CIRUGÍA ABDOMINAL BAJA/CIRUGÍA VAGINAL

*Histerectomía vaginal*  
*Conización Vulvectomía*

*Legrado Biopsia*  
*Quistes vaginales*

**Pintado:** desde la zona suprapúbica hasta aproximadamente la mitad del muslo, incluyendo zona púbica, genitales y periné.



### **ASEPSIA VULVOVAGINAL**

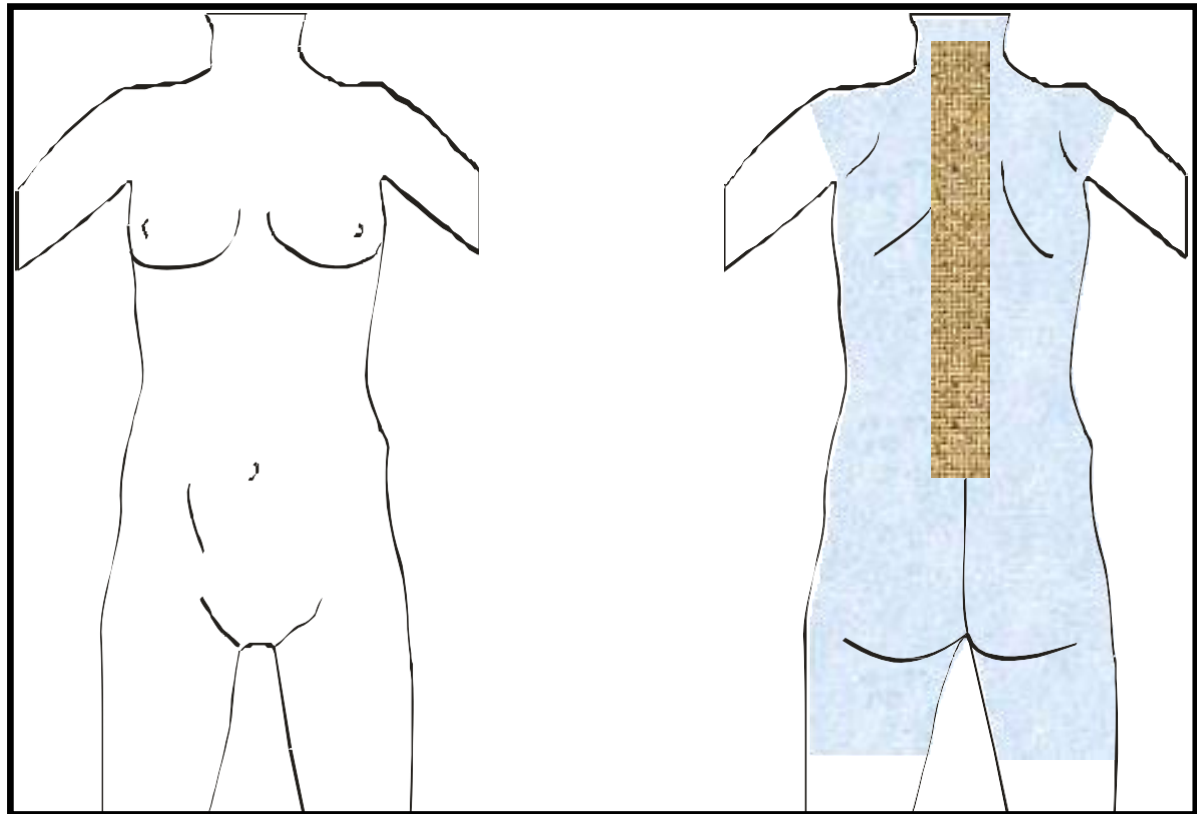
Para preparar la vagina, se comenzará higienizando, con clorhexidina al 0,5% (o povidona yodada 10% si no se trata de un parto), a unos centímetros de la vulva y luego hacia fuera para incluir los muslos y el abdomen inferior. Se pueden usar gasas montadas para la cúpula vaginal o lavar directamente. La vulva y el ano se higienizan empezando, en primer lugar, en el extremo superior de la vulva y pasando la gasa-esponja enjabonada hacia abajo. La gasa se debería descartar una vez que haya pasado por el ano. No está demostrado que los baños o duchas vaginales previos disminuyan la infección postoperatoria.

## 6.4 ÁREAS DE RASURADO Y PINTADO ANTISÉPTICO EN TRAUMATOLOGÍA

### 6.4.1 CIRUGÍA DE LA COLUMNA VERTEBRAL

**Retirada del vello:** sólo si existe mucho vello que dificulte la técnica quirúrgica, se retirará una banda de unos 5 cm a ambos lados de la línea media (interespinosas).

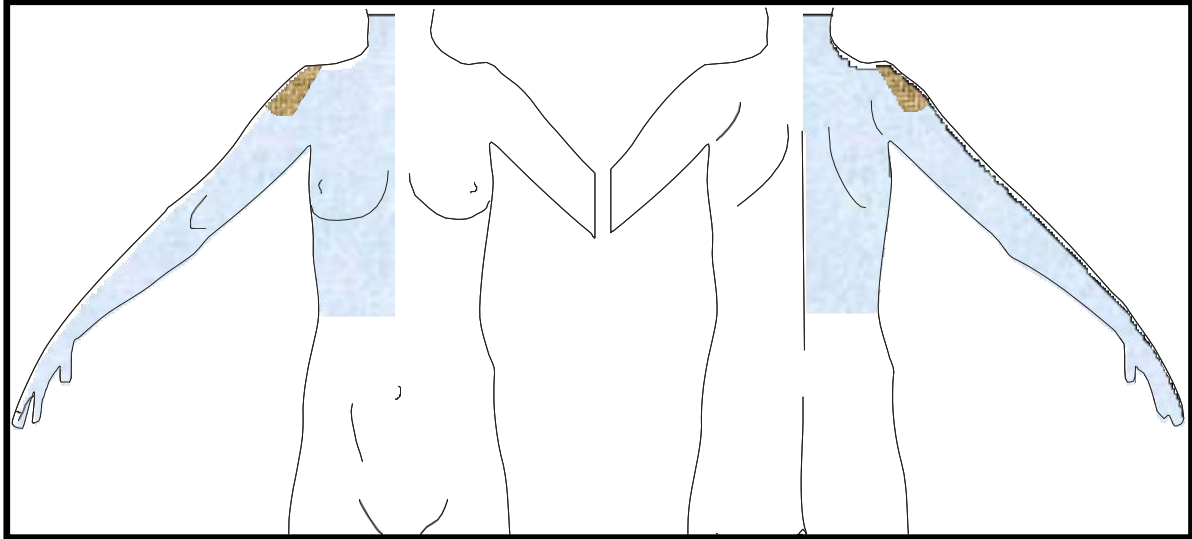
**Pintado:** incluir cara posterior de cuello y hombros, toda la espalda, glúteos hasta la mitad de la cara posterior de los muslos y axilas.



### 6.4.2 CIRUGÍA DE HOMBRO Y HÚMERO

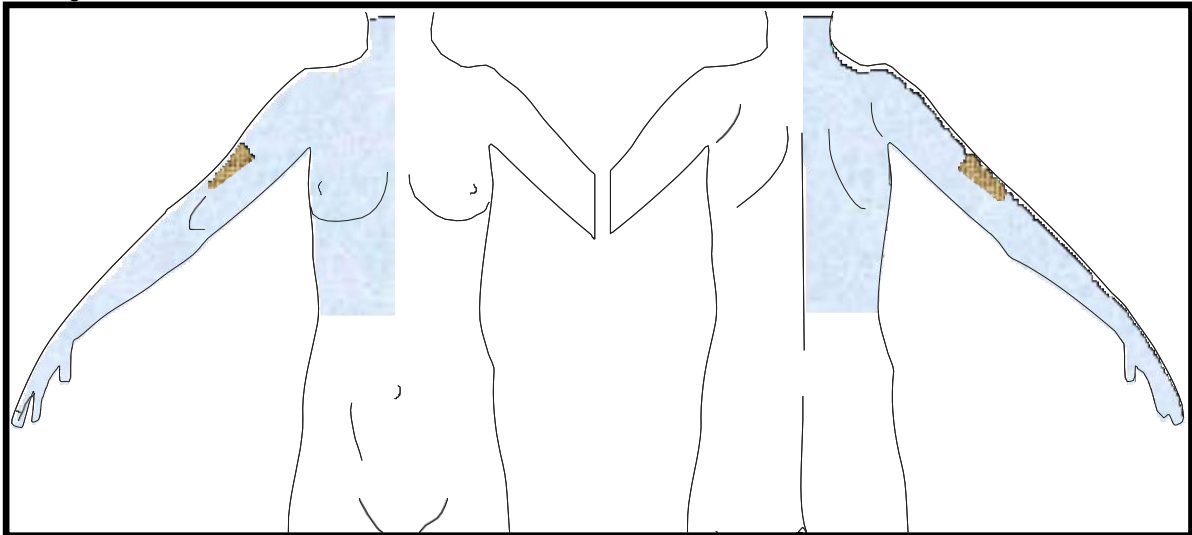
**Retirada del vello:** únicamente en caso de que exista mucho vello que dificulte la técnica quirúrgica, se retirará el existente en la zona del músculo deltoides o, en la cirugía de húmero, una banda de 3-5 cm en la zona de incisión. No incluir el vello axilar.

**Pintado:** cara anterior y posterior del cuello desde la línea media ipsilateral, hombros, cara anterior del tórax y espalda, desde la línea media ipsilateral y hasta el reborde costal, extremidad superior por ambas caras hasta la punta de los dedos y axila.



Cirugía de hombro

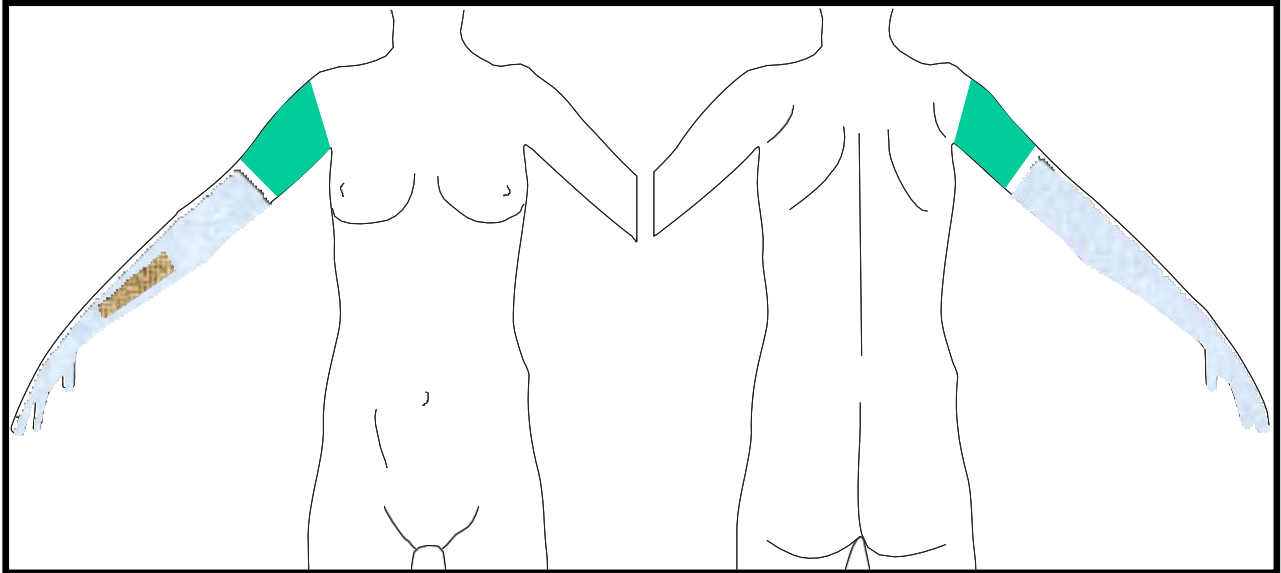
Cirugía de húmero



## 6.4.3 CIRUGÍA DE ANTEBRAZO Y CODO

**Retirada del vello:** nada en la cirugía del codo. Para el antebrazo, retirar una banda de unos 3-5 cm de ancho por unos 15 cm de largo sobre la zona de incisión, en la zona media y siguiendo los bordes de ambos huesos. No retirar el vello si no dificulta la técnica quirúrgica.

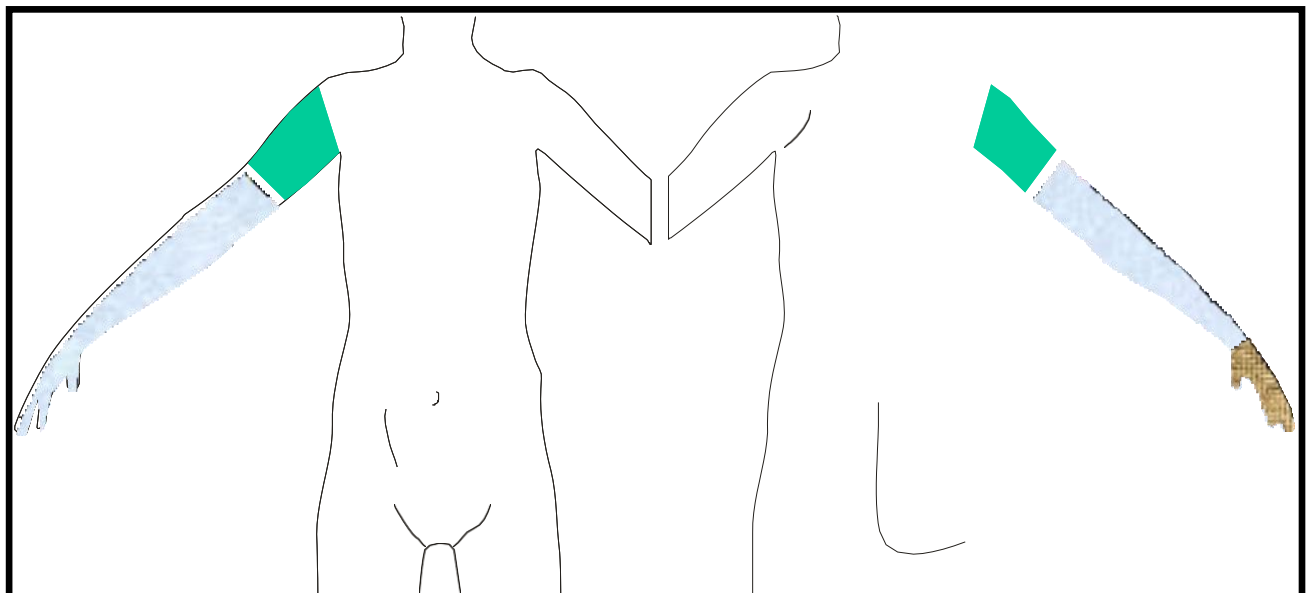
**Pintado:** extremidad superior por ambas caras, justo por debajo del manguito de isquemia hasta la punta de los dedos.



## 6.4.4 CIRUGÍA DE LA MANO

**Retirada del vello:** para el abordaje por vía dorsal y si existe vello que dificulte la cirugía, retirar todo el vello de dicha zona.

**Pintado:** extremidad superior por ambas caras, justo por debajo del manguito de isquemia hasta la punta de los dedos, SIN incluir la axila.

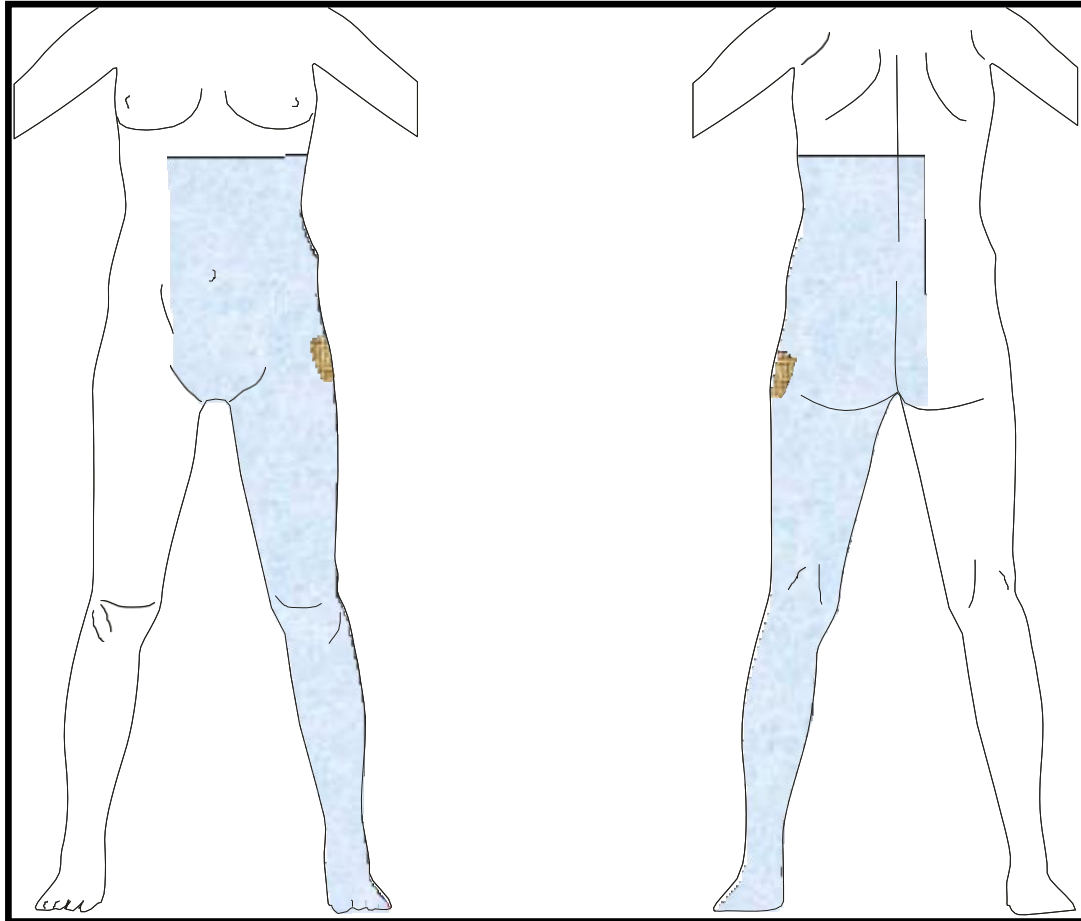


## 6.4.5 CIRUGÍA DE CADERA

### *Prótesis de cadera*

**Retirada del vello:** sólo si existe mucho vello que dificulte la técnica quirúrgica, se retirará el existente en una banda que se extienda 3 cm a cada lado de la zona de incisión.

**Pintado:** por la cara anterior desde la línea de los pezones, extendiéndose 6-7 cm más allá de la línea media e igual por la cara posterior ipsilateral, y extremidad inferior por ambas caras hasta la punta de los dedos. Incluir zona púbica y genitales.



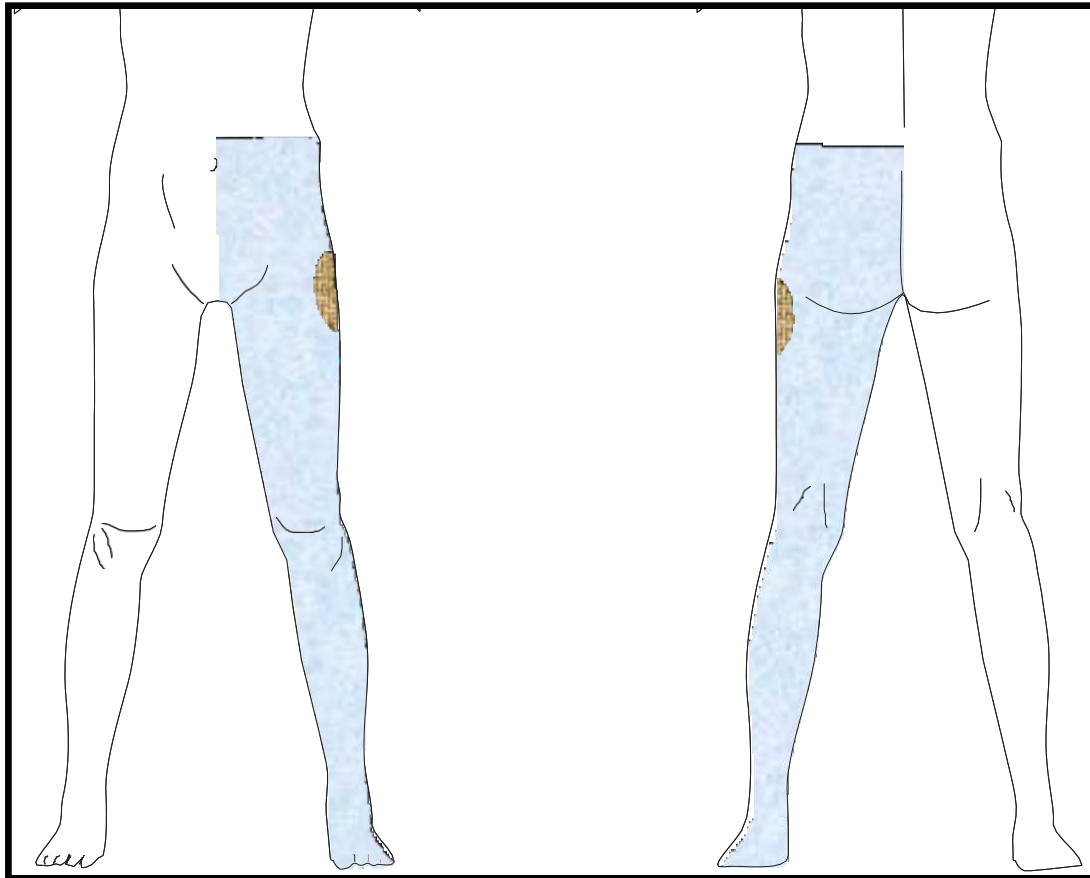
#### 6.4.6 CIRUGÍA DE FÉMUR

*Osteosíntesis de cadera*

*Fractura de diáfisis de fémur o extremidad proximal del fémur.*

**Retirada del vello:** sólo si existe mucho vello que dificulte la técnica quirúrgica, se retirará el existente en una banda de 5 cm de ancho por 10 de largo en la zona de incisión.

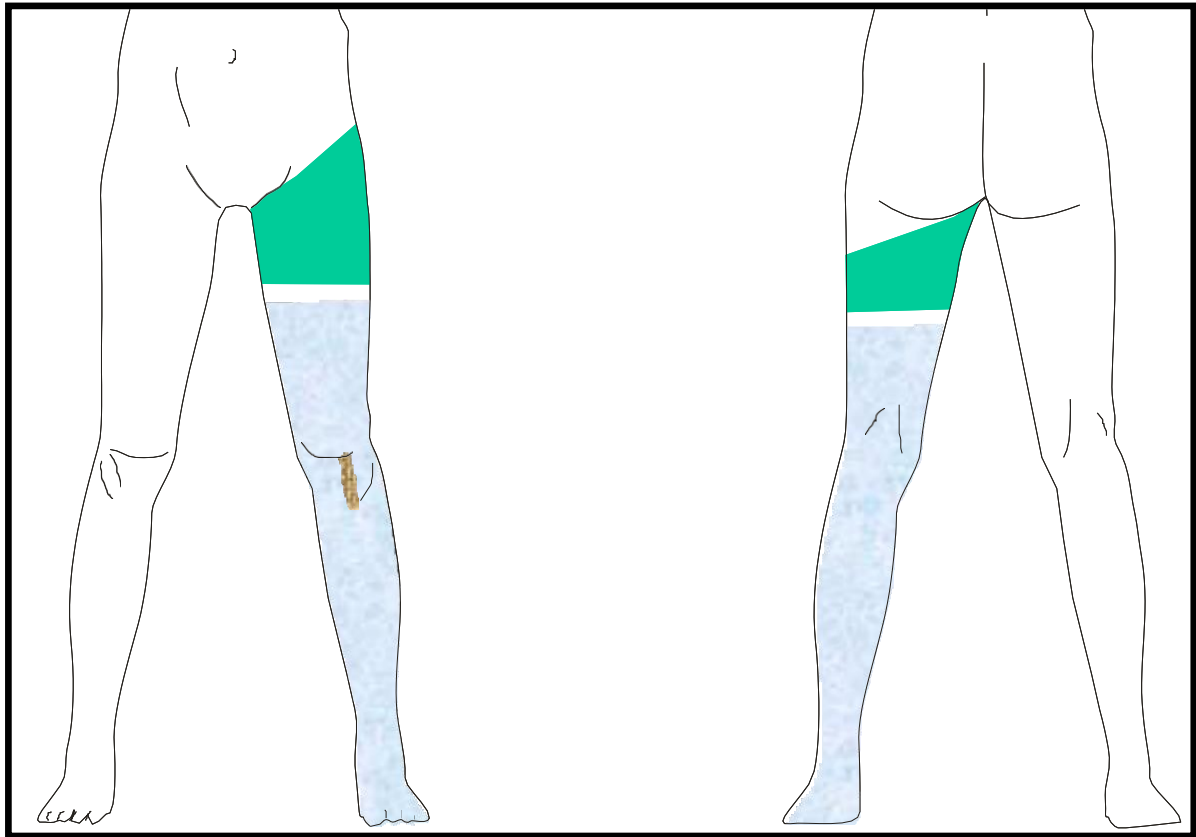
**Pintado:** cara anterior desde la línea media unos 6-7 cm por encima del ombligo e igual por la cara posterior ipsilateral. Extremidad inferior por ambas caras hasta punta de los dedos. NO incluir zona púbica y genitales.



#### 6.4.7 CIRUGÍA DE RODILLA

**Retirada del vello:** sólo si existe mucho vello que dificulte la técnica quirúrgica, se retirará el existente en una banda de 5 cm de ancho por 10 de largo en la zona de incisión.

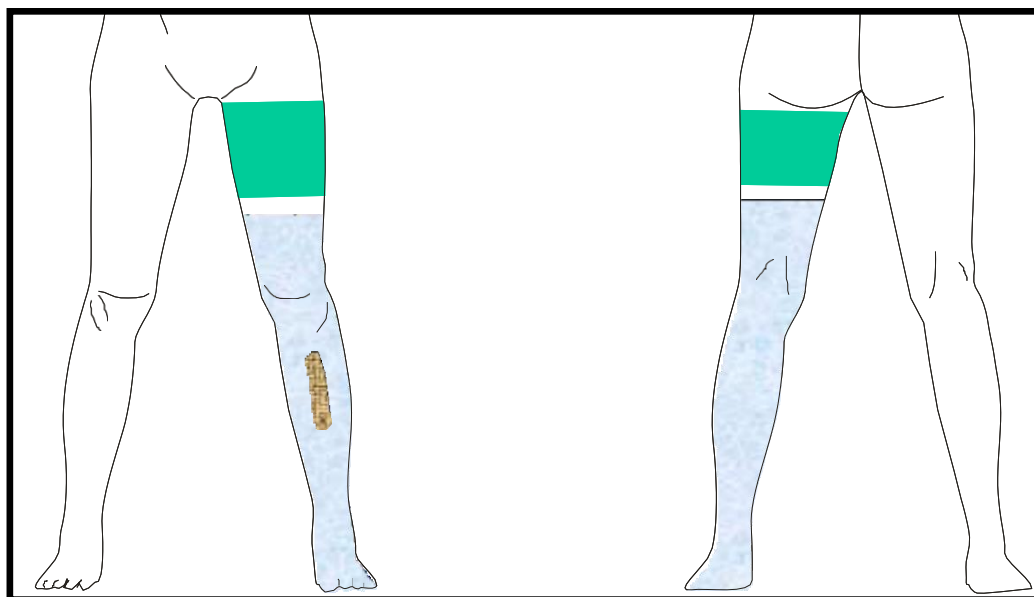
**Pintado:** extremidad inferior por ambas caras, justo debajo del manguito de isquemia, hasta la punta de los dedos. NO incluir zona púbica y genitales.



#### 6.4.8 CIRUGÍA DE PIERNA

**Retirada del vello:** sólo si existe mucho vello que dificulte la técnica quirúrgica, se retirará el existente en una banda de 5 cm de ancho por 10 cm de largo en la zona de incisión.

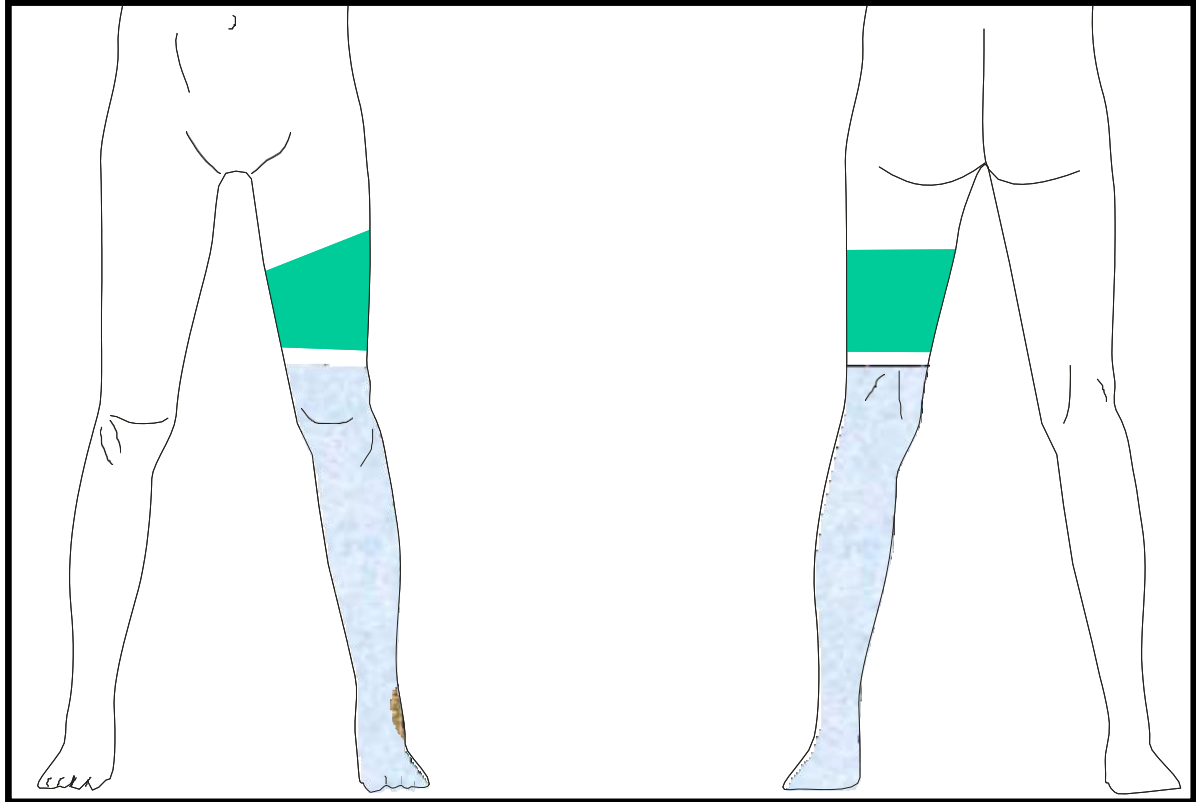
**Pintado:** extremidad inferior por ambas caras, justo debajo del manguito de isquemia, hasta la punta de los dedos. NO incluir zona púbica y genitales.



## 6.4.9 CIRUGÍA DE TOBILLO Y PIE

**Retirada del vello:** sólo si existe mucho vello que dificulte la técnica quirúrgica, se retirará el existente en la zona de incisión.

**Pintado:** extremidad inferior por ambas cara desde unos 5-6 cm por encima de la rodilla hasta la punta de los dedos.



## 6.4.10 ÁREAS DE RASURADO Y PINTADO ANTISÉPTICO. CIRUGÍA UROLÓGICA

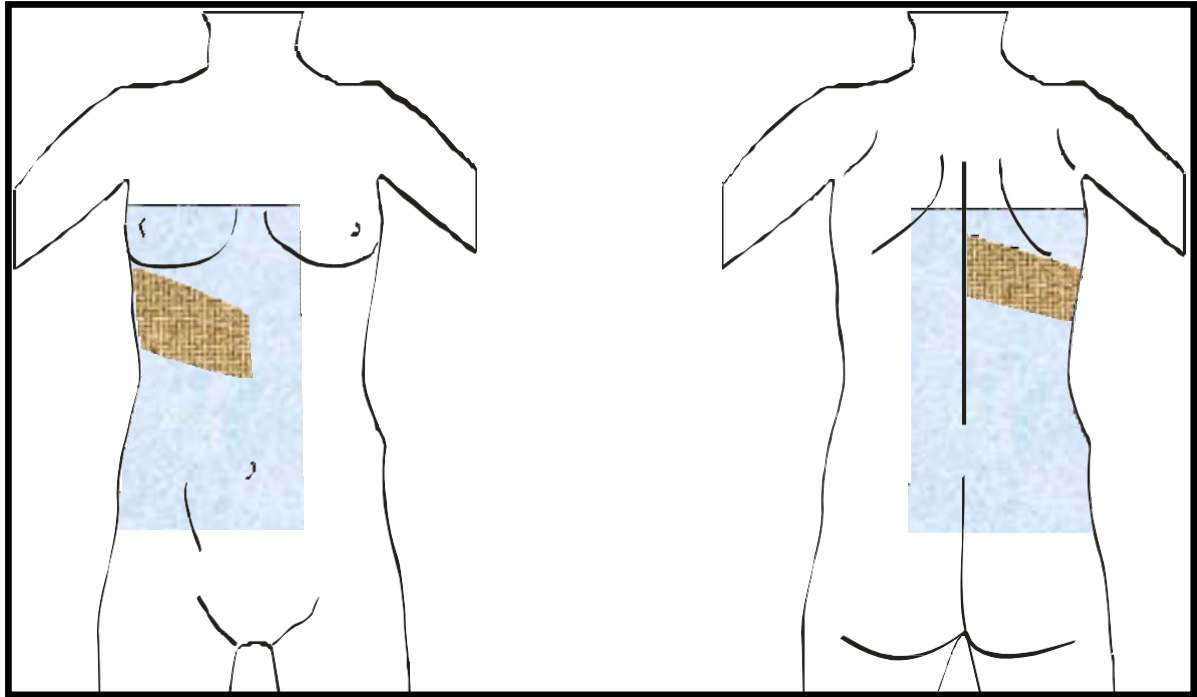
### FOSA RENAL

*Nefrectomía simple*  
*Pielolitomía*  
*Ureterolitomía*

*Nefrostomía*  
*Biopsia renal*

**Retirada del vello:** valorar la existencia de vello en la zona torácica y abdominal. Únicamente en caso de existencia de mucho vello, se retirará una banda oblicua hacia atrás de unos 15 cm que comienza, por la parte anterior, debajo de apófisis xifoides y debajo de la escápula en la posterior.

**Pintado:** desde unos 6 cm por encima de la línea de los pezones hasta la cresta ilíaca en la zona anterior, y desde la línea axilar hasta la cresta ilíaca por la posterior. Incluir unos 6 cm más allá de la línea media tanto por la zona anterior como posterior.



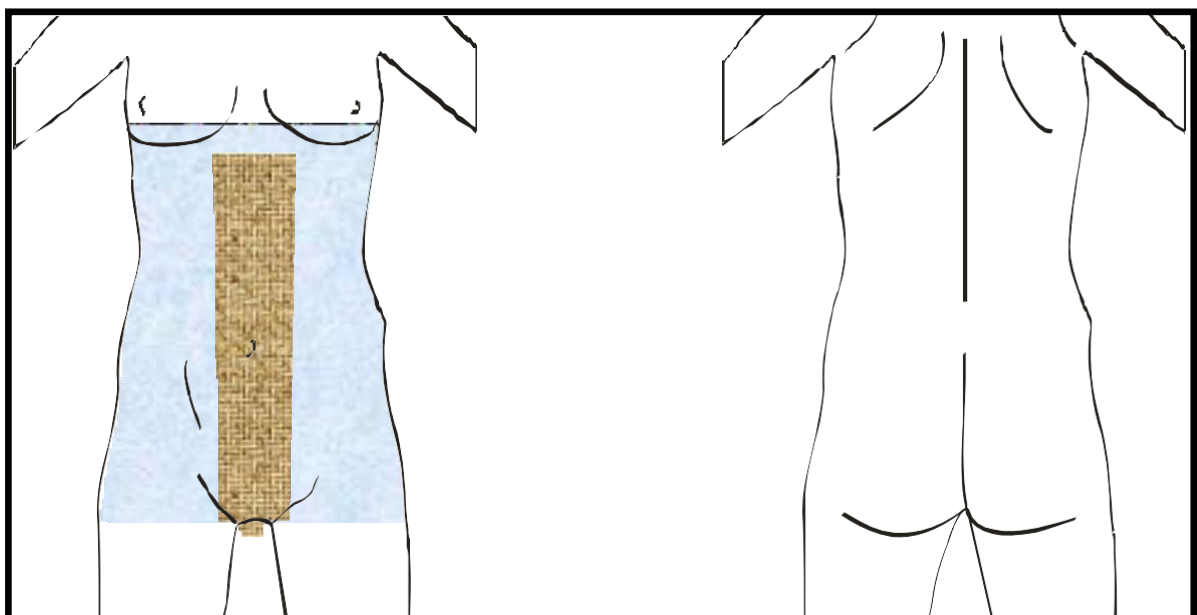
### CIRUGÍA DE ABDOMEN E HIPOGASTRIO

Cistectomía  
Nefrectomía radical  
Incontinencia

Reimplante ureteral  
Linfadenectomía retroperitoneal  
Derivación

**Retirada del vello:** valorar la existencia de vello en la zona abdominal. Sólo si existe mucho vello, se retirará una banda de 10 cm de ancho en la línea media abdominal, desde apófisis esternal-reborde costal hasta la sínfisis púbica. En todos los casos, se retirará el vello pubiano, sin incluir genitales.

**Pintado:** desde unos 6 cm por encima de la línea de los pezones hasta la parte superior de los muslos incluyendo el pubis.



## CIRUGÍA ENDOSCÓPICA

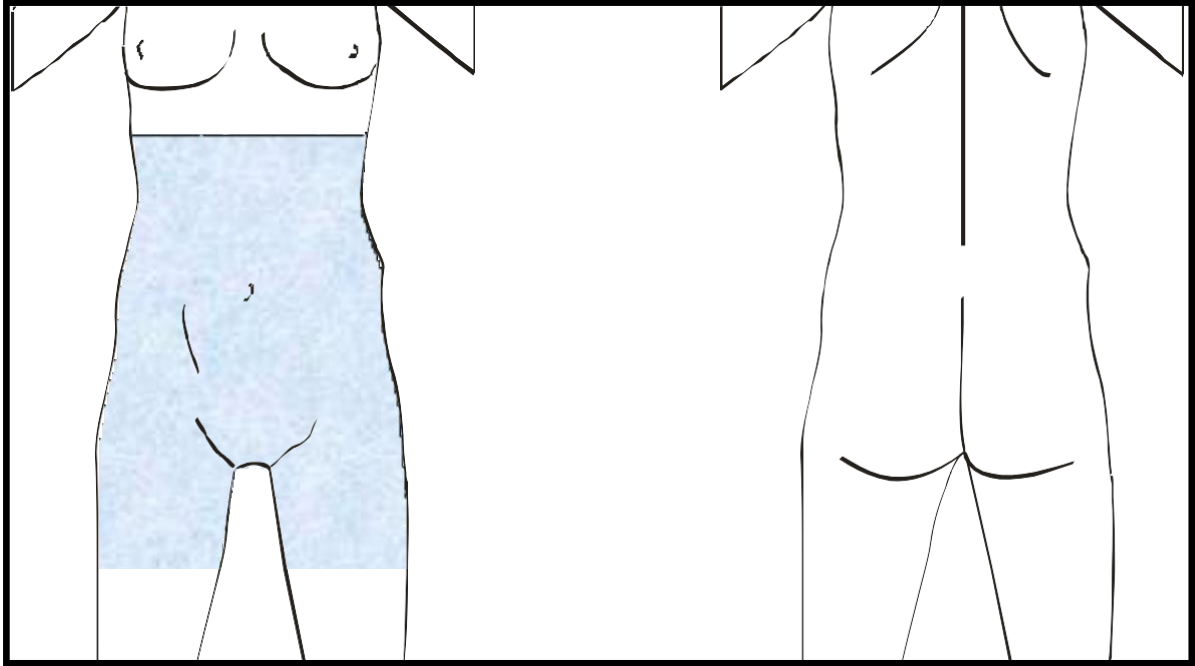
RTU Próstata  
Ureterorenoscopia  
Cistolitotricia

Cistoscopia por cálculos  
Inyecciones intrauretrales  
Uretroscopia por cálculos

Uretrotomía interna

**Retirada del vello:** no

**Pintado:** desde el arco subcostal hasta aproximadamente la mitad del muslo, incluyendo la zona púbica y genitales.



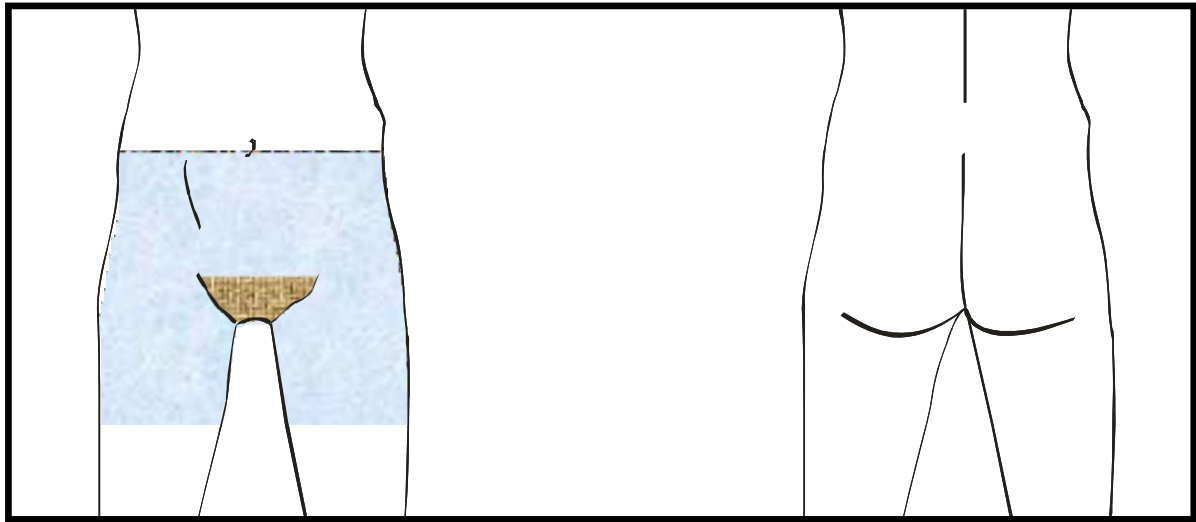
## CIRUGÍA DE HIPOGASTRIO

*Cistolitotomía*  
*Adenomectomía retropúbica*

*Prostatectomía radical*  
*Fístula vesico-vaginal*

**Retirada del vello:** desde el ombligo hasta la sínfisis púbica (raíz del pene).

**Pintado:** desde el ombligo y hasta aproximadamente la mitad del muslo, incluyendo la zona púbica y genitales.

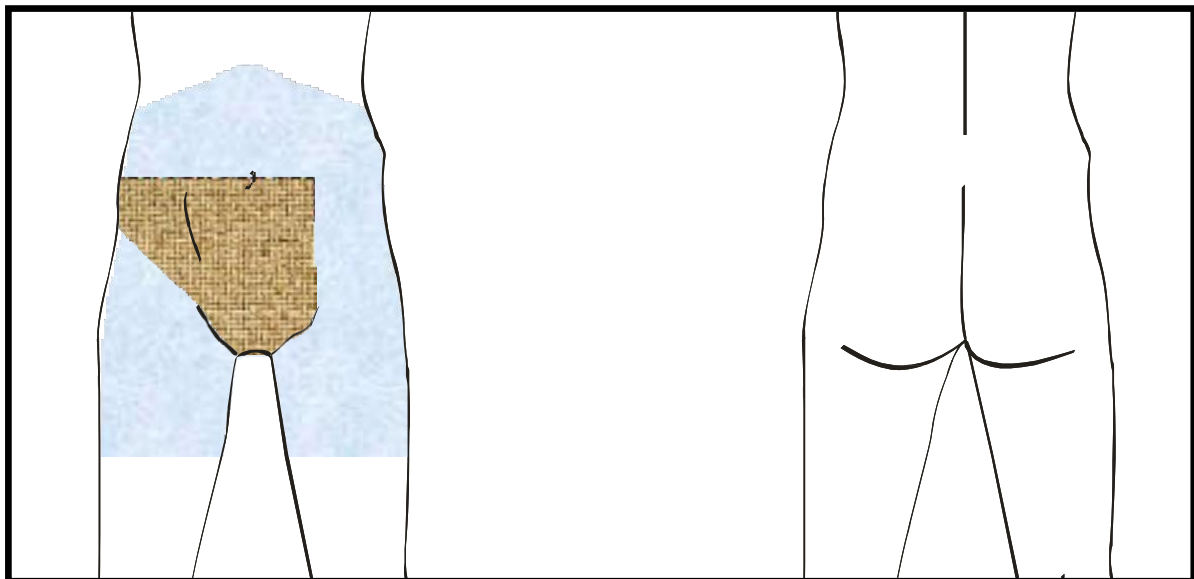


## CIRUGÍA DE GENITALES

### a) VARICOCELE Y ORQUIECTOMÍA INGUINAL

**Retirada del vello:** retirar una banda de 10 cm de ancho por encima del pliegue inguinal (del lado a intervenir) y la línea media abdominal hasta la mitad del vello pubiano, incluyendo los genitales.

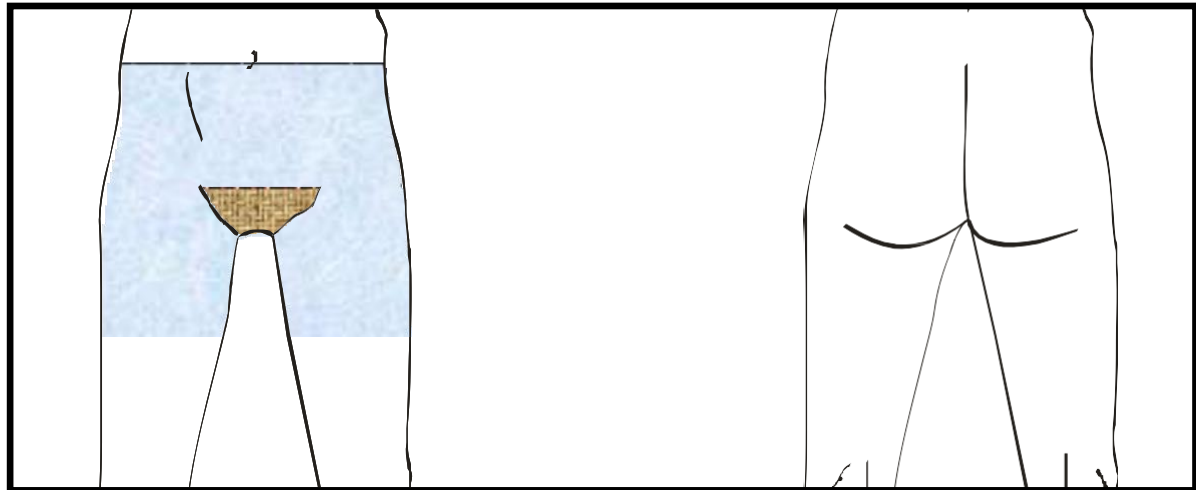
**Pintado:** desde el arco costal hasta aproximadamente la mitad del muslo, incluyendo la zona púbica.



### b) HIDORCELE, CIRUGÍA ESCROTAL

**Retirada del vello:** retirar el vello pubiano y de los genitales.


**Pintado:** desde el ombligo hasta aproximadamente la mitad del muslo, incluyendo la zona púbica.



**c) CIRCUNCISIÓN Y CIRUGÍA DE PENE (EXCEPTO PRÓTESIS)**

**Retirada del vello:** retirar con tijera el vello largo pubiano. Puede realizarlo el paciente en su domicilio.

**Pintado:** zona del pubis y genitales.



**CIRUGÍA DE PERINÉ**

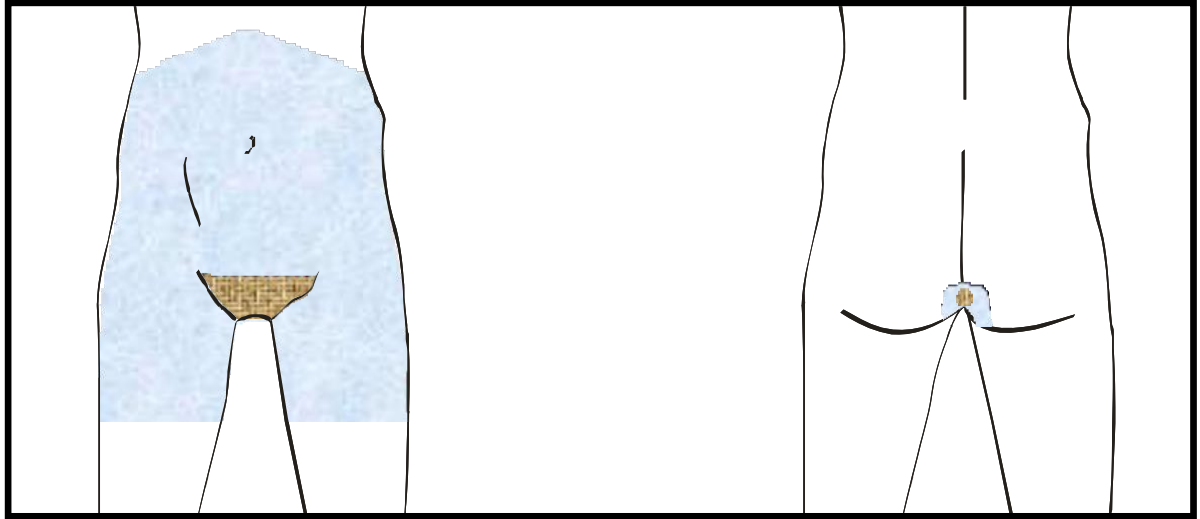
*Cirugía uretral*

*Esfínteres artificiales*

*Prótesis*

**Retirada del vello:** retirar el vello de pubis, genitales y periné. En los casos de prótesis de pene, la retirada del vello deberá realizarse inmediatamente antes de la intervención en el propio antequirófano.

**Pintado:** desde al arco costal hasta aproximadamente la mitad del muslo, incluyendo zona púbica, genitales y periné.

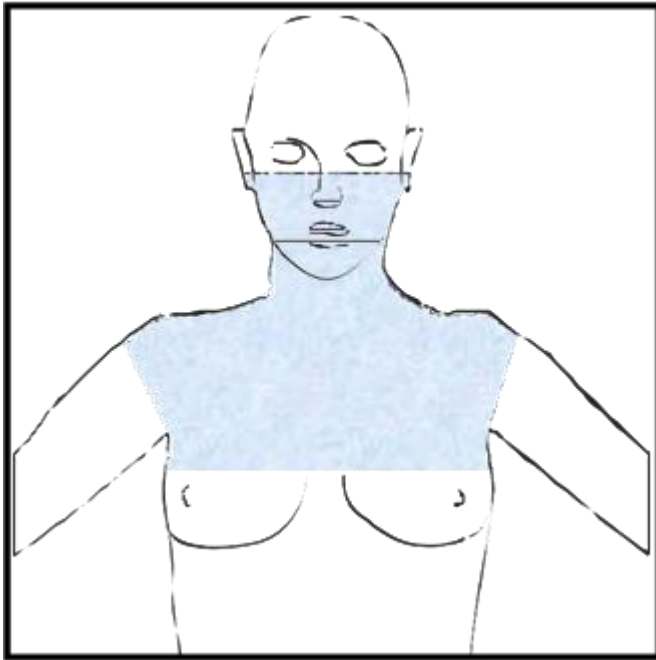


## 6.5 ÁREAS DE RASURADO Y PINTADO ANTISÉPTICO EN OTORRINOLARINGOLOGÍA

### 6.5.1 CIRUGÍA DE CUELLO

Laringuedectomía  
Linfadenectomía

Traqueotomía  
Tumores de cuello

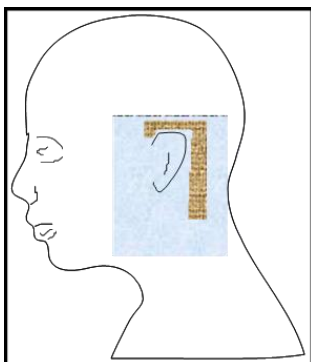


**Retirada del vello:** afeitado de la barba en los hombres.

**Pintado:** cara anterior del cuello y tórax, desde la línea supra-auricular hasta 4 cm por debajo del hueso esternal y hombros.

### 6.5.2 TIMPANOPLASTIA

Timpanoplastia  
Miringoplastia  
Estapedectomía  
Implantes



**Retirada del vello:** 3 cm alrededor del pabellón auditivo.

**Pintado:** Pabellón auditivo y 5 cm a su alrededor.

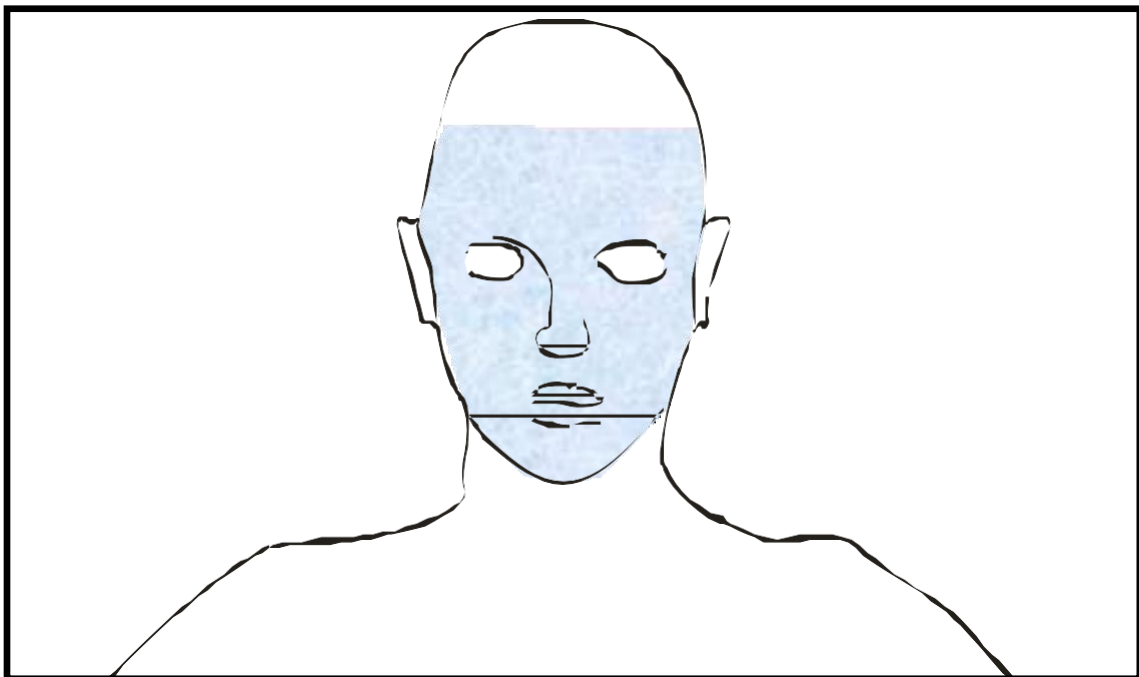
### 6.5.3 *CIRUGÍA DE NARIZ Y SENOS PARANASALES*

*Rinoplastia*  
*Septoplastia*

*Sinusectomia*  
*Cirugía endoscópica naso-sinusal (CENS)*

**Retirada del vello:** afeitado de la barba en los hombres.

**Pintado:** cara, excepto zona orbital.




## 6.6 ÁREAS DE RASURADO Y PINTADO ANTISÉPTICO EN NEUROCIRUGÍA

### 6.6.1 CIRUGÍA DEL CRÁNEO

**Retirada del vello:** afeitado de la cabeza.

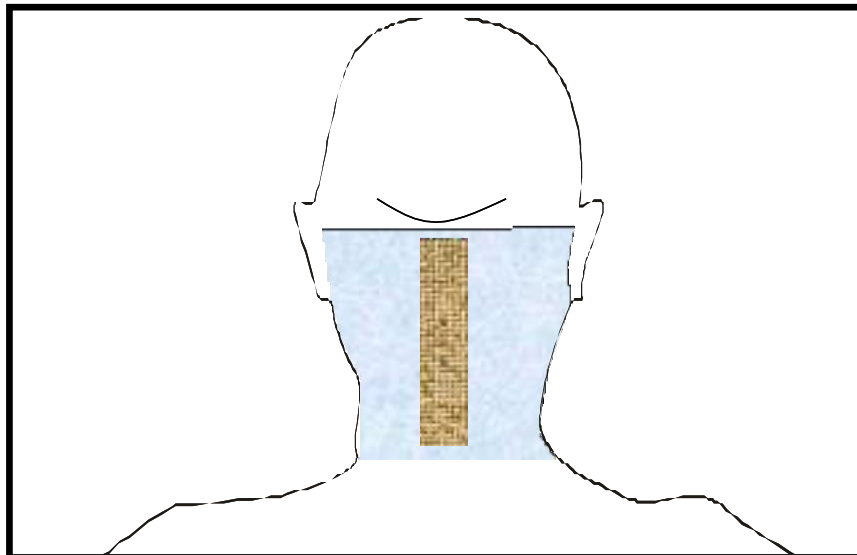
**Pintado:** la zona de pintado la indicará el cirujano en el mismo quirófano, en función del abordaje que vaya a utilizar.



### 6.6.2 CIRUGÍA DE TUMORES DE LA FOSA POSTERIOR, DESCOMPRESIÓN DE ARNOLD-CHIARI.

**Retirada del vello:** afeitado de la zona posterior de la cabeza, con una banda de 5 cm de ancho y 15 cm de largo, desde la prominencia occipital externa hacia abajo.

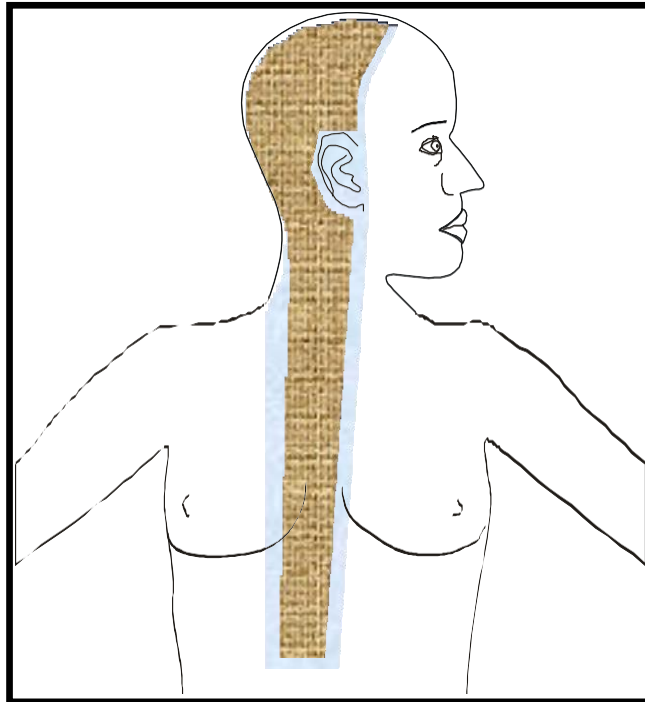
**Pintado:** desde la prominencia occipital externa hasta la base del cuello.



### 6.6.3 *DERIVACIÓN VENTRICULOPERITONEAL*

**Retirada del vello:** afeitar la zona lateral de la cabeza. Sólo si existe mucho vello que dificulte la técnica, se retirará una banda de unos 5 cm de ancho a lo largo del catéter.

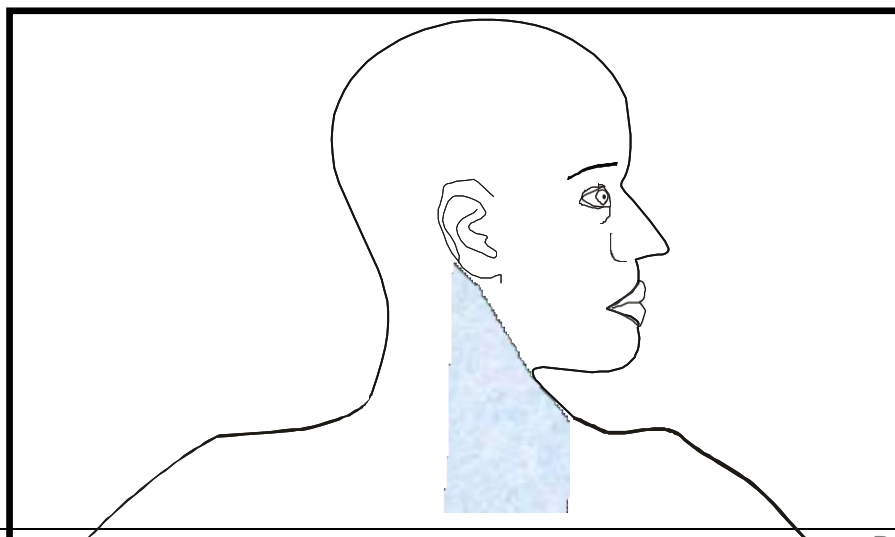
**Pintado:** incluir la zona lateral de la cabeza y el recorrido del catéter hasta el abdomen.



### 6.6.4 *CIRUGÍA DE LA COLUMNA VERTEBRAL CERVICAL CON ABORDAJE ANTERIOR*

**Retirada del vello:** nada.

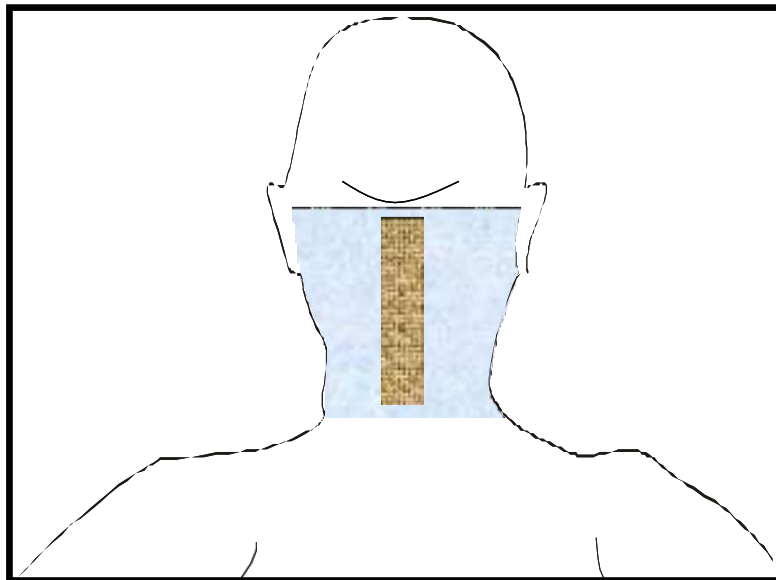
**Pintado:** cara lateral del cuello, zona del esternocleidomastoideo.



### 6.6.5 *CIRUGÍA DE LA COLUMNA VERTEBRAL CERVICAL CON ABORDAJE POSTERIOR*

**Retirada del vello:** afeitar la zona posterior de la cabeza, con una banda de 5 cm de ancho y 20 cm de largo, desde la prominencia occipital externa hacia abajo.

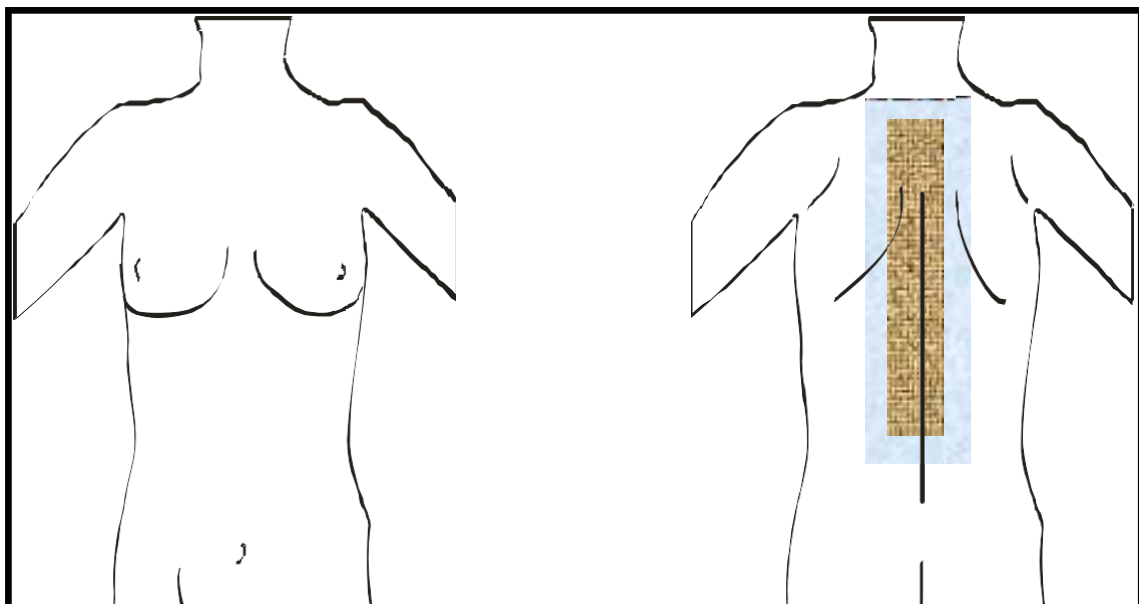
**Pintado:** desde la prominencia occipital externa hasta el inicio de la zona interescapular.



### 6.6.6 *CIRUGÍA DE LA COLUMNA VERTEBRAL DORSAL*

**Retirada del vello:** nada. Sólo si existe de mucho vello que dificulte la técnica quirúrgica, se retirará una banda de unos 5 cm a ambos lados de la línea media de la columna torácica (interespinosas).

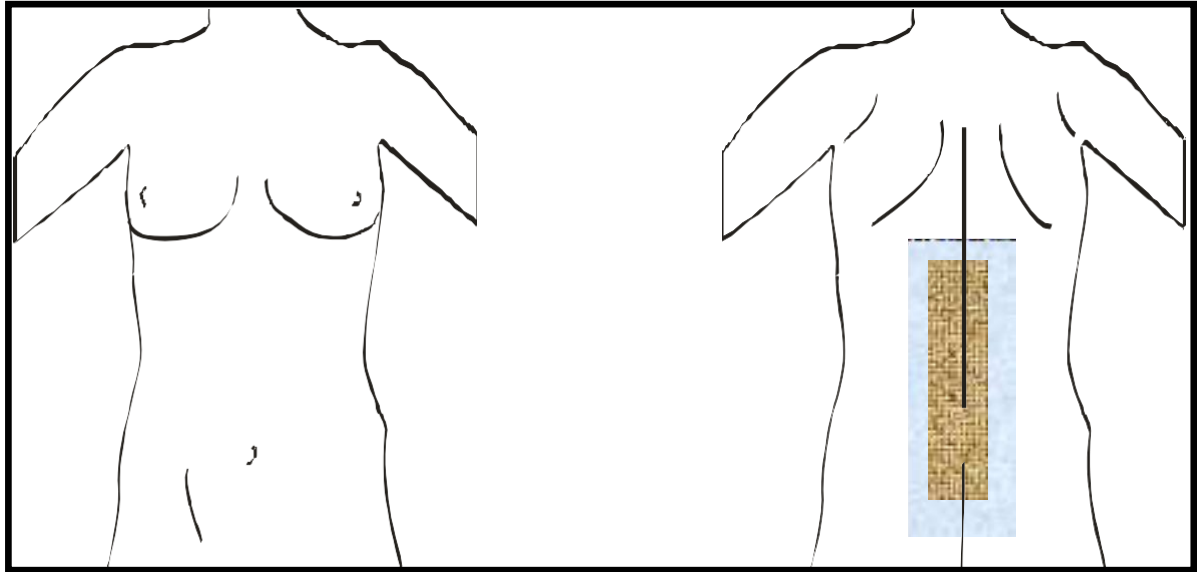
**Pintado:** desde la base del cuello, zona interescapular hasta la mitad de la espalda, a ambos lados de la línea media (interespinosas).



## 6.6.7 *CIRUGÍA DE LA COLUMNA VERTEBRAL LUMBOSACRA*

**Retirada del vello:** nada. Sólo si existe mucho vello que dificulte la técnica quirúrgica, se retirará una banda de unos 5 cm a ambos lados de la línea media de la columna lumbar (interespinosas).

**Pintado:** desde la mitad de la espalda hasta el pliegue interglúteo, a ambos lados de la línea media (interespinosas).



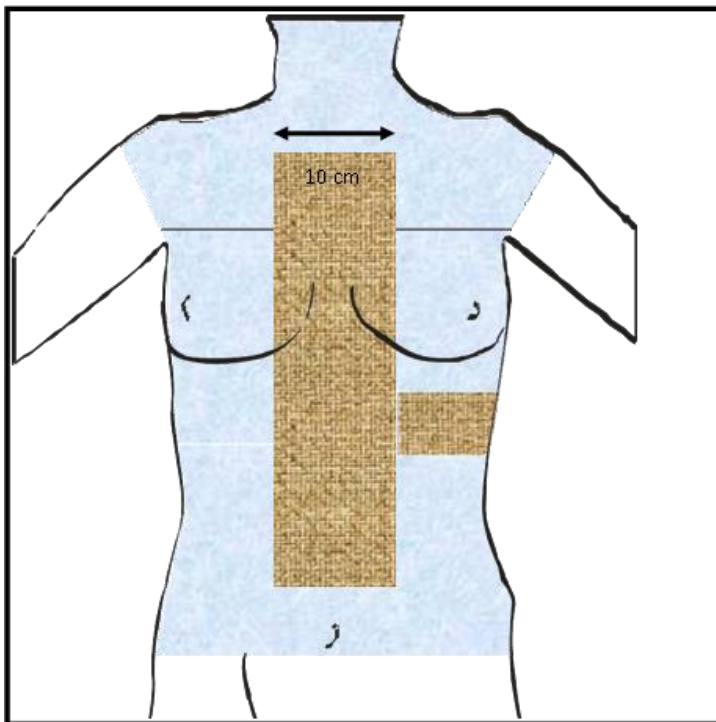
## 6.7 ÁREAS DE RASURADO Y PINTADO ANTISÉPTICO EN CIRUGÍA CARDIOVASCULAR

### 6.7.1 PROCEDIMIENTOS EN LOS QUE SE REALICE ESTERNOTOMÍA

#### a) EN TODOS LOS CASOS

**Retirada del vello:** banda medial de unos 10 cm de ancho (5 cm a ambos lados de la línea media esternal), desde el hueco interclavicular hasta 5 cm por encima del ombligo. Añadir una banda en el lado izquierdo (del 4º al 6º espacio intercostal) para los electrodos de las derivaciones precordiales en la monitorización electrocardiográfica.

**Pintado:** cara anterior del tórax y cuello hasta la línea del ombligo.

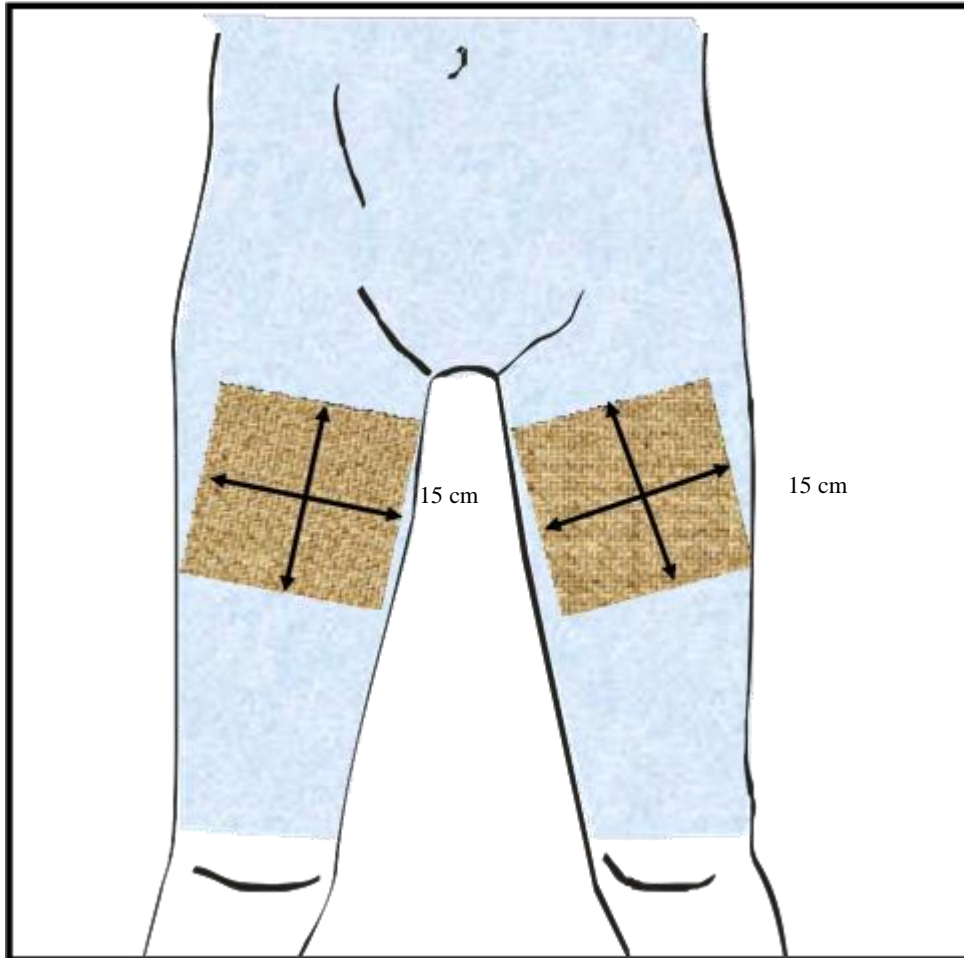


## b) PREPARACIÓN DE LA ZONA INGUINAL

*En cirugía con circulación extracorpórea.*

**Retirada del vello:** área que abarca 15 cm hacia ambos lados de la línea media del pubis y 15 cm desde el pliegue inguinal hacia abajo, cubriendo hasta la mitad de la cara interna del muslo. Respetar la zona central del vello púbico, escroto o zona vulvar.

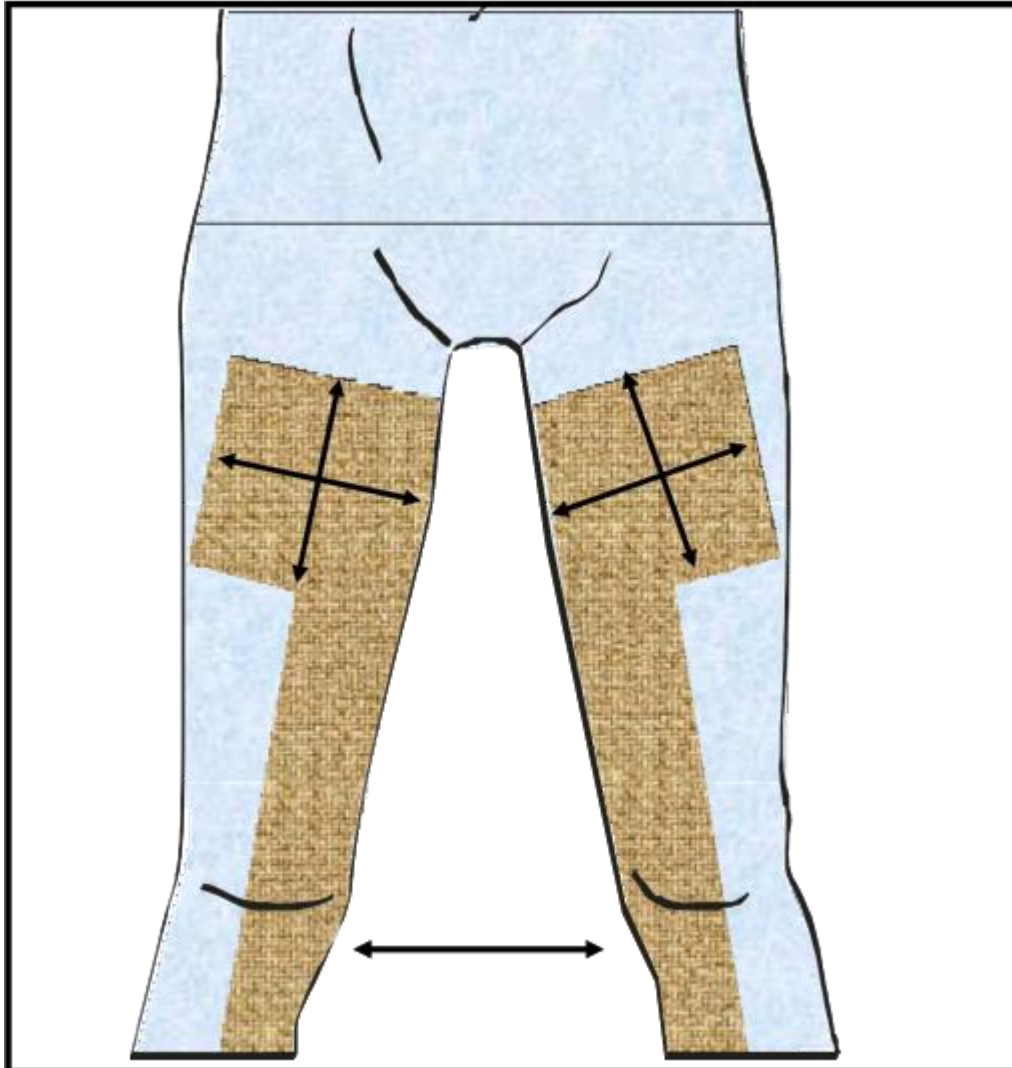
**Pintado:** desde el ombligo hasta las rodillas. Incluir cara anterior del abdomen, zona inguinal, cara anterior y lateral de los muslos y zona perineal.



## c) BY PASS AORTO CORONARIO

**Retirada del vello:** además de las zonas indicadas en los puntos a y b, valorar la existencia de mucho vello en las EEII. En caso necesario, retirar una banda de 10 cm de ancho centrada en la cara interna de ambas EEII, hasta 10 cm por encima de la articulación del tobillo.

**Pintado:** además de las zonas indicadas en los puntos a y b, se incluirá las EEII por ambas caras hasta la articulación del tobillo.

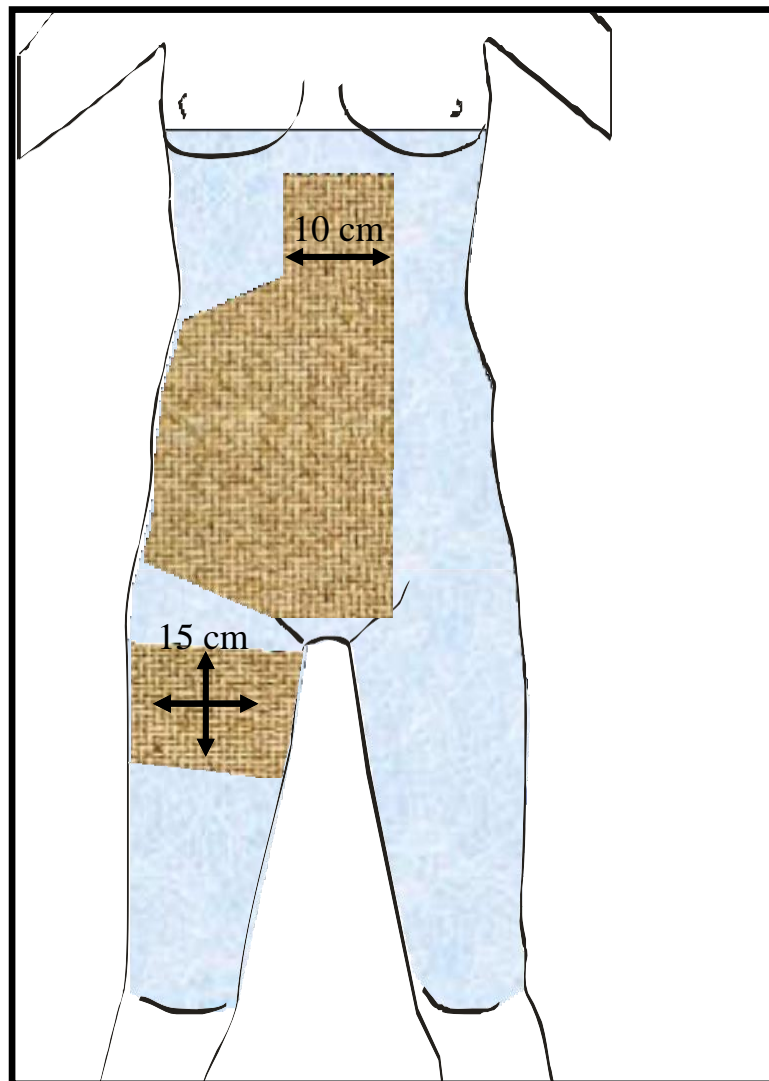


## CIRUGÍA VASCULAR PERIFÉRICA

### a) BY PASS DEL SECTOR AORTO-ILÍACO O ILIO-FEMORAL

**Retirada del vello:** banda de 10 cm de ancho centrada en la línea media abdominal desde apófisis esternal-reborde costal hasta la sínfisis púbica. Incluir la zona inguinal ipsilateral (ver punto 1.b). Si existe mucho vello en la zona abdominal, añadir el flanco ipsilateral que incluirá un área desde el reborde costal hasta pliegue inguinal y hasta la línea media lateral del flanco (línea de apoyo en la camilla).

**Pintado:** toda la cara anterior y lateral de la zona que va desde la línea mamaria hasta las rodillas.



### b) BY PASS AORTO-BIFEMORAL Y ANEURISMA DE AORTA ABDOMINAL INFRARRENAL

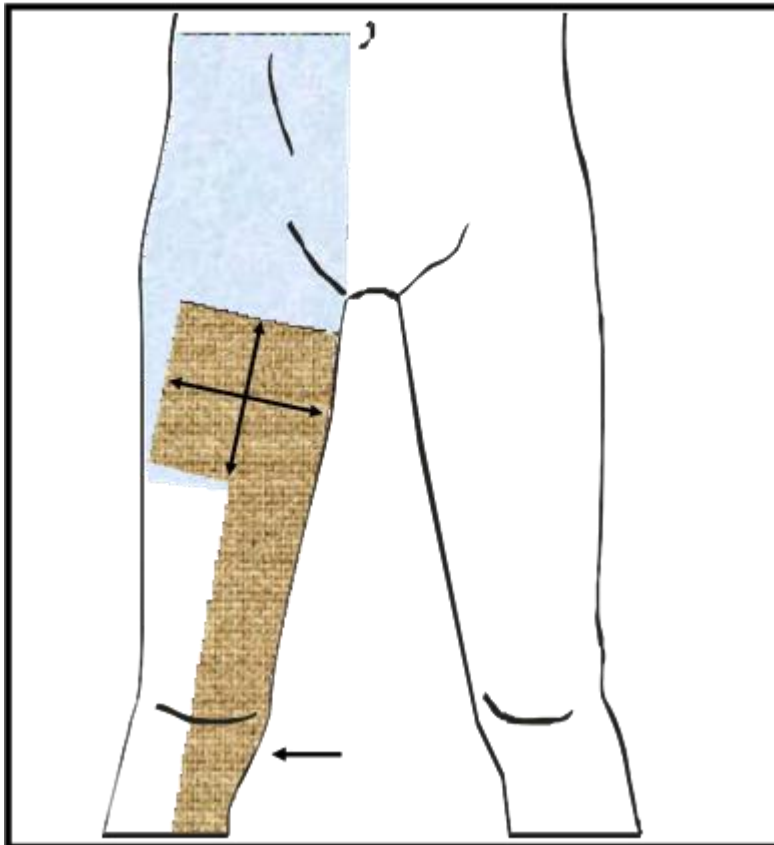
**Retirada del vello:** banda de 10 cm de ancho desde apófisis xifoides a sínfisis púbica, flanco izquierdo y ambas regiones inguinales.

**Pintado:** cara anterior y lateral de la zona que va desde la línea mamaria hasta las rodillas.

**c) BY PASS DE LOS SECTORES FÉMORO-POPLÍTEO Y FÉMORO-DISTALES**

**Retirada del vello:** incluir zona inguinal ipsilateral y una banda de 10 cm de ancho centrada en la cara interna de la EI ipsilateral, hasta 10 cm por encima de la articulación del tobillo.

**Pintado:** cara anterior del abdomen desde el ombligo hasta el pliegue inguinal, cubriendo el lado ipsilateral desde 5 cm contralateral del ombligo. Toda la zona inguinal, perineal y la EI ipsilateral hasta el tobillo.

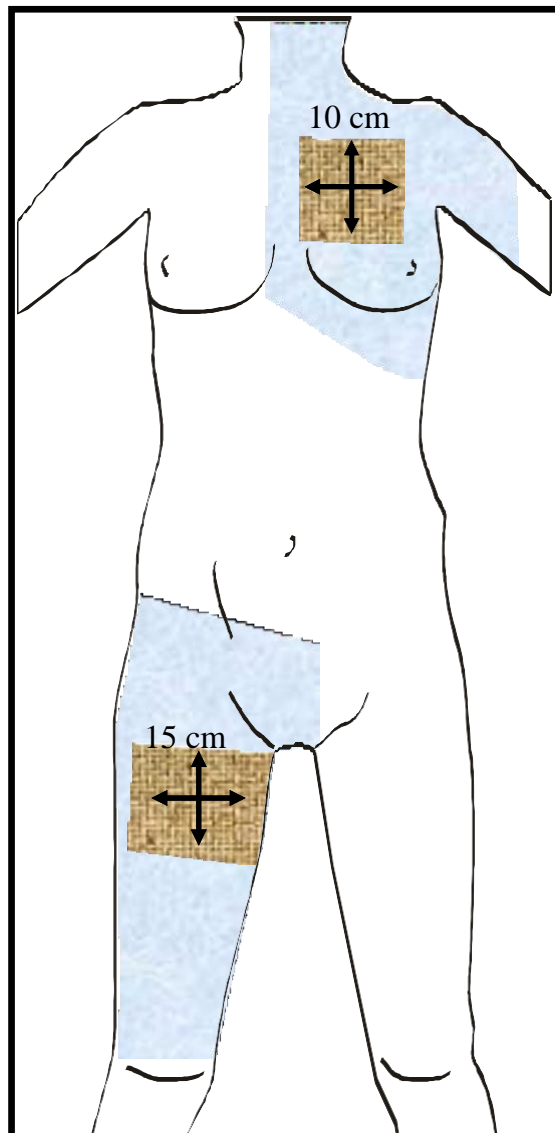


**6.7.2 OTROS PROCEDIMIENTOS**

**a) COLOCACIÓN DE MARCAPASOS O DESFIBRILADORES AUTOMÁTICOS IMPLANTABLES**

**Retirada del vello:** valorar la existencia de vello en la zona subclavia. Si es necesario, retirar un cuadrado de 10 cm de lado centrado en el medio de la clavícula. Se realizará en el lado no dominante (izquierdo en pacientes diestros, derecho en pacientes zurdos). Añadir la zona inguinal derecha.

**Pintado:** 5 cm contralateral desde línea media esternal hasta la cara anterior del hombro, y desde el mentón al reborde costal. Incluye zona axilar.



**b) EMBOLECTOMÍA FEMORAL**

**Retirada del vello:** zona inguinal ipsilateral (igual al punto 1b pero unilateral).

**Pintado:** igual al punto 1b.

**c) CUELLO**

**Retirada del vello:** no, salvo afeitado en pacientes con barba.

**Pintado:** desde 5 cm de la línea media en el lado contralateral, incluyendo la cara anterior y posterior del lado a intervenir.

**d) AMPUTACIONES**

**Retirada del vello:** no, salvo existencia de mucho vello en la EI. Si se realiza hay que retirar el vello de toda la EI ipsilateral por la cara anterior y posterior en amputaciones infrageniculares y sólo del muslo ipsilateral por la cara anterior y posterior en amputaciones suprageniculares.

**Pintado:** toda la EI ipsilateral por ambas caras (pliegue inguinal por cara anterior y reborde glúteo inferior por cara posterior).

**e) SAFENECTOMÍA**

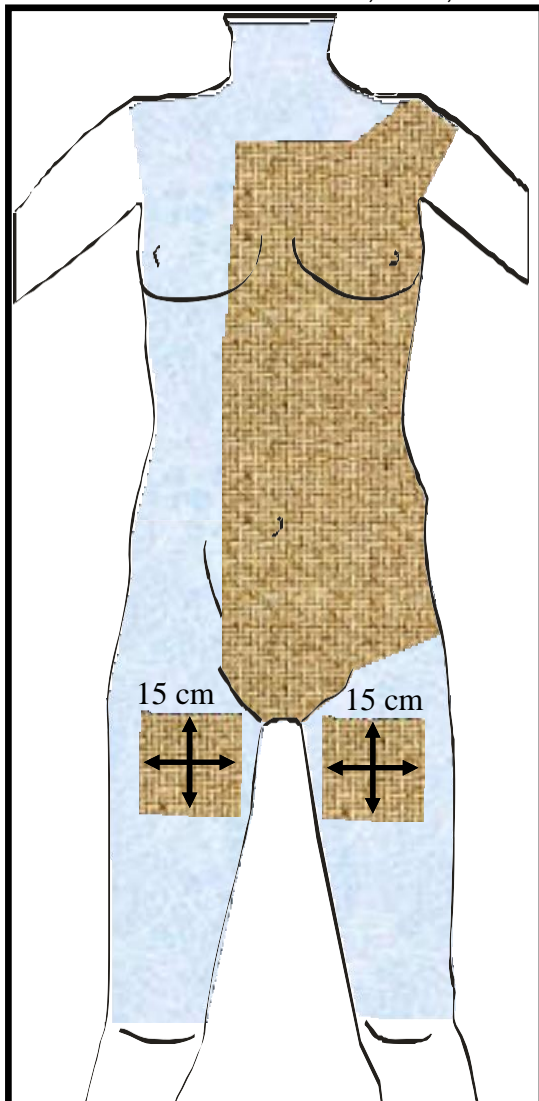
**Retirada del vello:** igual que en el by pass del sector femoro-distal (punto 2c).

**Pintado:** toda la EI por ambas caras hasta el tobillo.

**f) ANEURISMA DE AORTA TORÁCICA Y/O AORTA ABDOMINAL SUPRARRENAL**

**Retirada del vello:** desde 5 cm a la derecha de la línea media esternal y abdominal y desde la zona clavicular hasta el pliegue inguinal. Toda la cara anterior izquierda de esa zona. Incluirá ambas zonas inguinales.

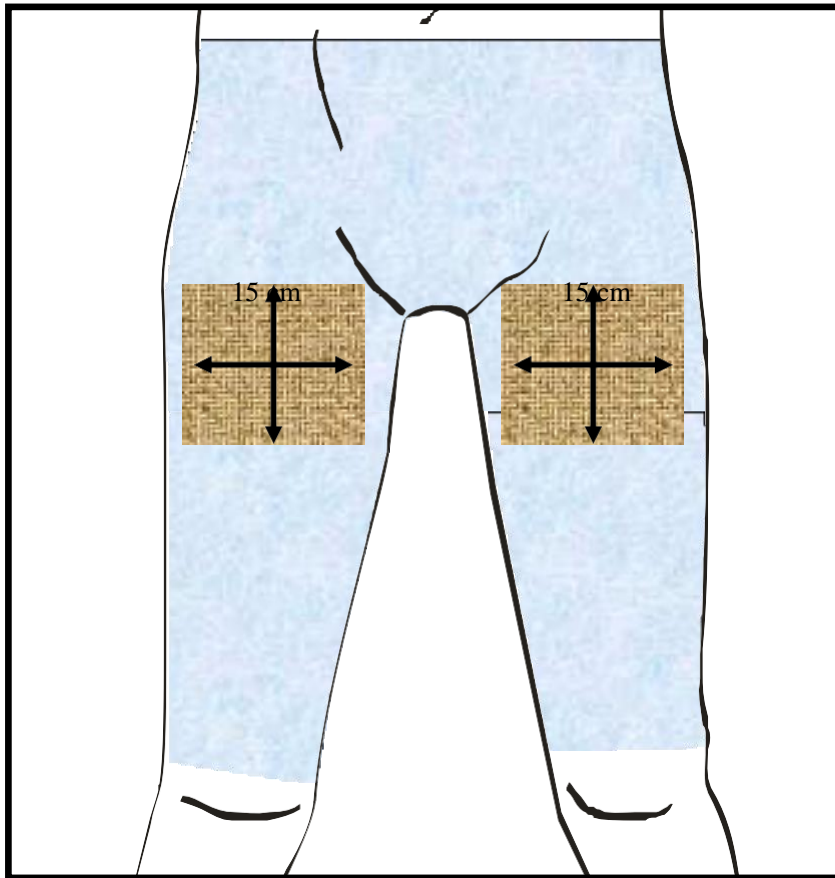
**Pintado:** cara anterior del cuello, tórax, abdomen, zona inguinal y EEII hasta la rodilla.



**g) CATETERISMO CARDIACO, DIAGNÓSTICO O TERAPÉUTICO**

**Retirada del vello:** área que abarca 15 cm hacia ambos lados de la línea media del pubis y 15 cm desde el pliegue inguinal hacia abajo, cubriendo hasta la mitad de la cara interna del muslo. Respetar la zona central del vello púbico, escroto o zona vulvar.

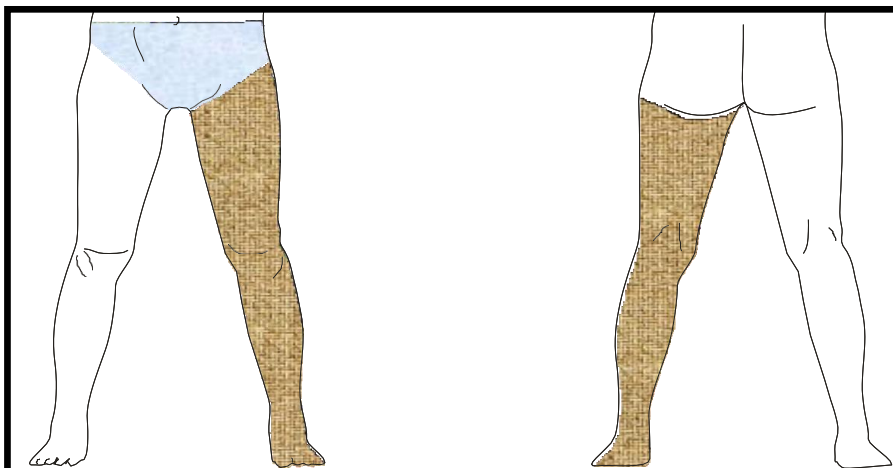
**Pintado:** zona desde el ombligo hasta las rodillas. Incluir cara anterior del abdomen, zona inguinal, cara anterior y lateral de los muslos y zona perineal.



## h) CIRUGÍA DE VARICES

**Retirada del vello:** en varones, valorar la existencia de vello y retirar desde el pliegue inguinal hasta unos cm por debajo del tobillo por ambas caras. No incluir genitales.

**Pintado:** Cara anterior desde la línea del ombligo hasta los dedos del pie y desde el glúteo hasta el pie por la cara posterior. Incluir pubis y zona perineal.

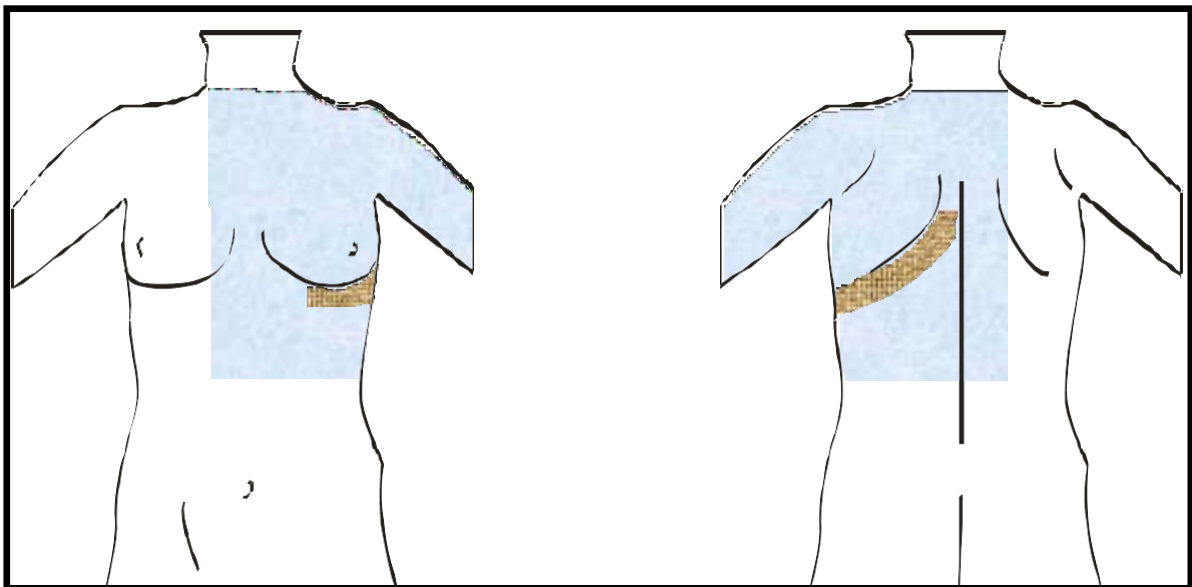


## 6.8 ÁREAS DE RASURADO Y PINTADO ANTISÉPTICO EN CIRUGÍA TORÁCICA

### 6.8.1 TORACOTOMÍA

**Retirada del vello:** sólo si existe mucho vello que dificulte la técnica quirúrgica, se retirará una banda de unos 10 cm de ancho a lo largo de la incisión, que se extiende oblicuamente desde unos centímetros mas arriba de la punta de la escápula y se dirige hacia delante y abajo hasta el 6º arco costal. Recortar el vello axilar si hay mucha cantidad.

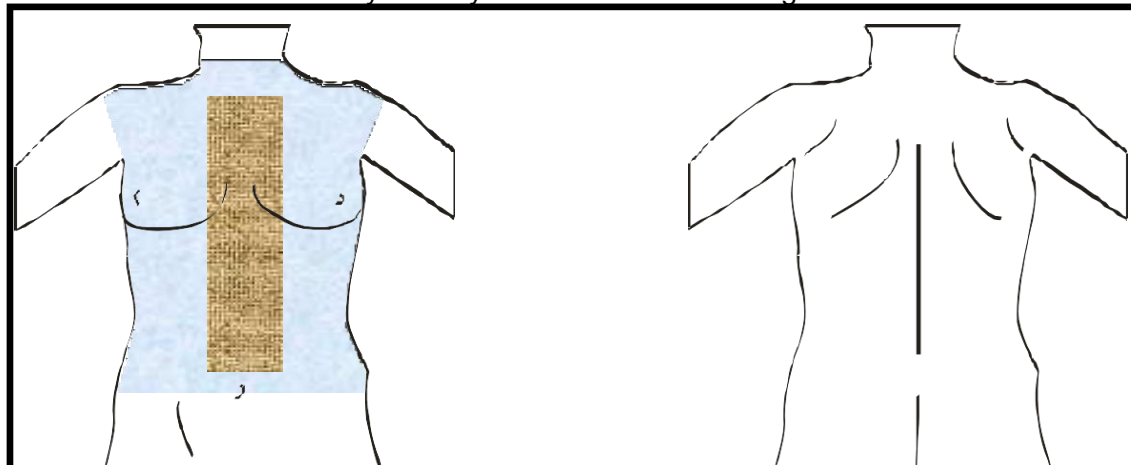
**Pintado:** incluir todo el lado afectado. En la cara anterior, desde el mentón hasta el ombligo y hasta la línea que pasa por la mamila del lado contrario. Por la cara posterior hasta la zona media de la escápula contralateral. Incluir axila, hombro y la mitad del brazo por ambas caras.



### 6.8.2 ESTERNOTOMÍA

**Retirada del vello:** sólo si existe mucho vello que dificulte la técnica quirúrgica se retirará una banda medial de unos 10 cm de ancho (5 cm a ambos lados de la línea media esternal) y que abarcará desde el hueco interclavicular hasta 5 cm por encima del ombligo.

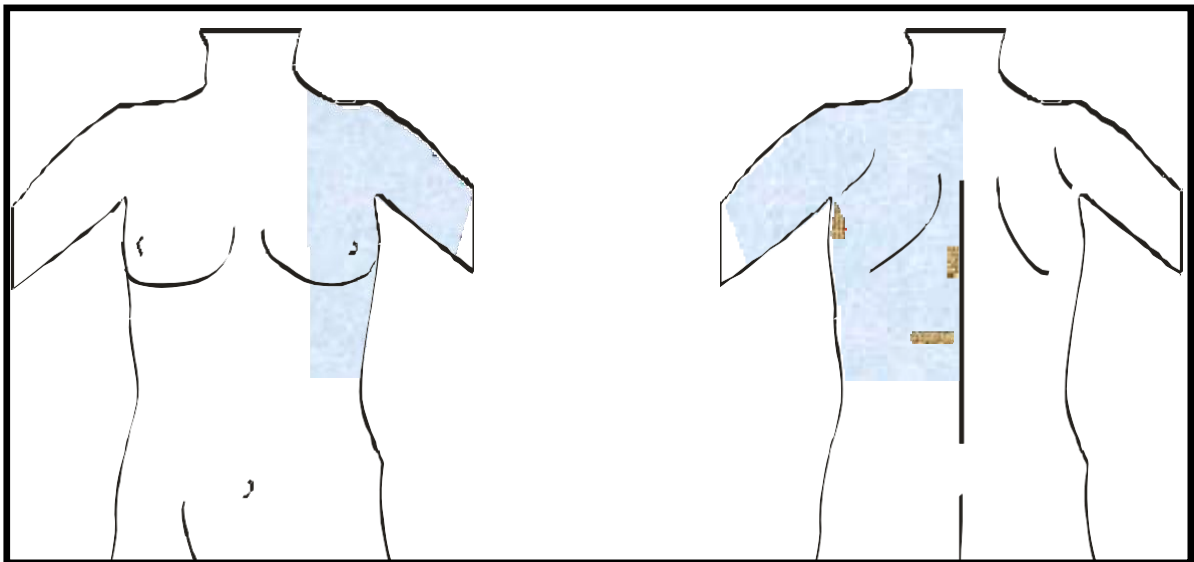
**Pintado:** cara anterior del tórax y cuello y hasta la línea del ombligo.



## 6.8.3 VIDEOTORACOSCOPIA

**Retirada del vello: no se considera necesario.** Sólo si existe mucho vello que dificulte la técnica quirúrgica se retirará unos 2 cm alrededor de los puntos de incisión. Suelen ser tres incisiones alrededor de la escápula que se deciden en el quirófano.

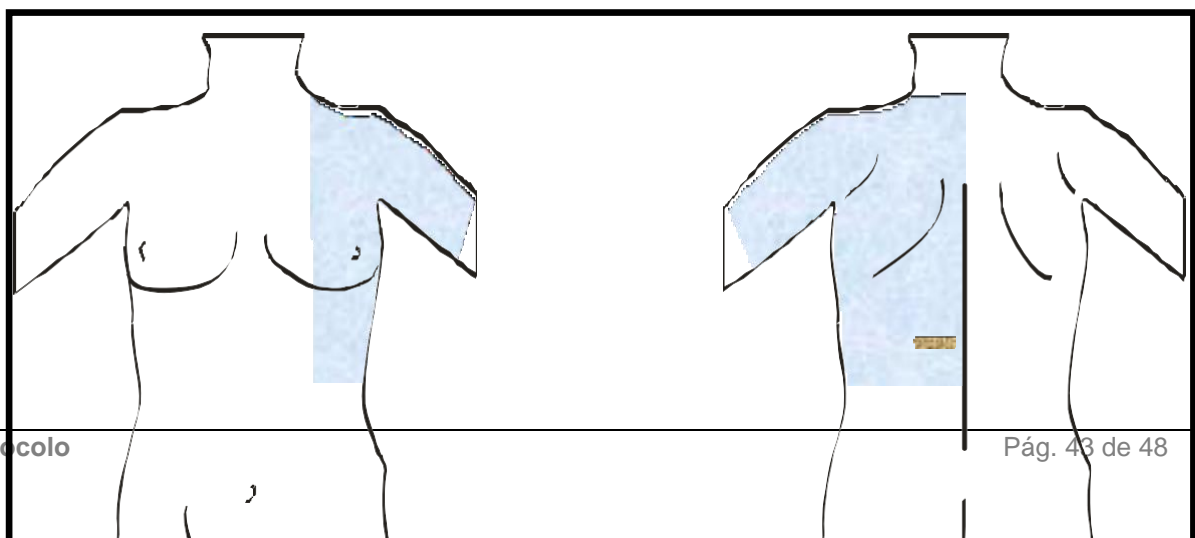
**Pintado:** por la cara anterior, área del hemitórax afecto hasta la mamila y el reborde costal por abajo. Por la cara posterior, un área que abarca desde la base del cuello hasta unos 15 cm por debajo de la escápula. Incluir hombro, axila y la mitad del brazo.



## 6.8.4 TORACOSCOPIA. DERRAMES PLEURALES

**Retirada del vello: no se considera necesario.** Sólo si existe mucho vello que dificulte la técnica quirúrgica se retirará unos 2 cm alrededor del punto de incisión y que se decide en el quirófano.

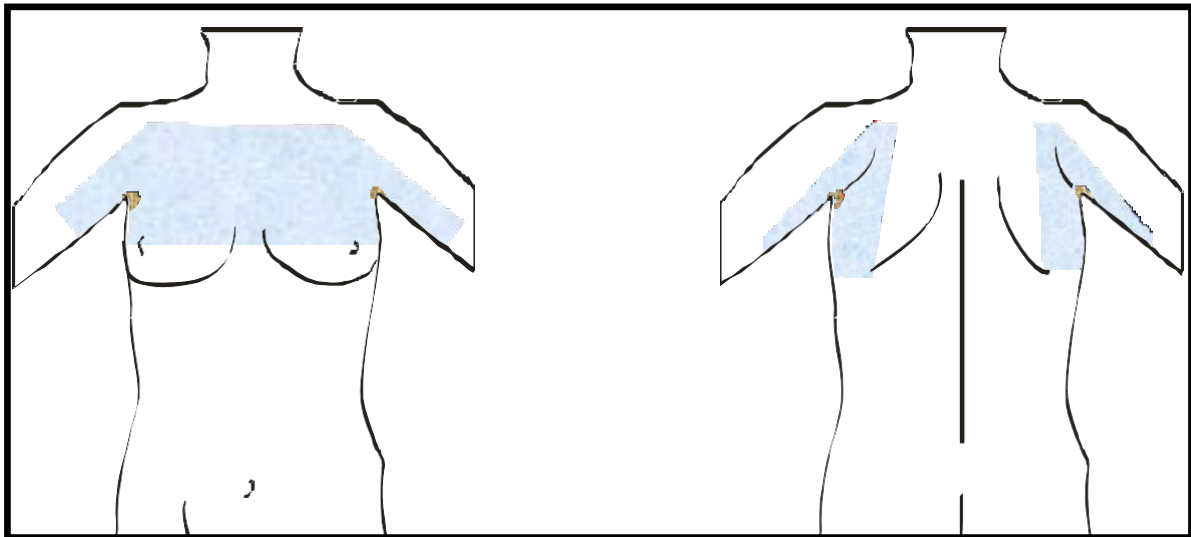
**Pintado:** por la cara anterior, área del hemitórax afecto hasta la mamila y por abajo hasta el reborde costal. Por la cara posterior, un área que abarca desde la base del cuello hasta unos 15 cm por debajo de la escápula. Incluir hombro, axila y la mitad del brazo.



## 6.8.5 TORACOSCOPIA. HIPERHIDROSIS

**Retirada del vello:** retirar el vello de ambas axilas.

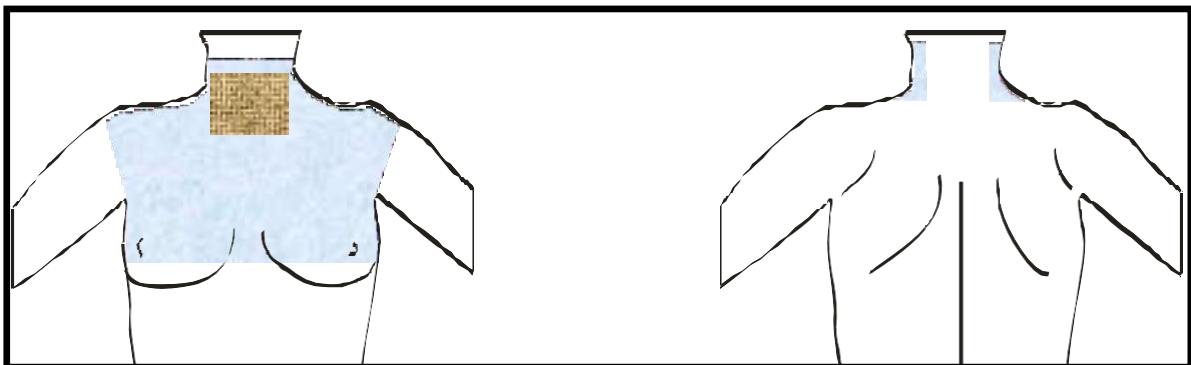
**Pintado:** área que abarca la cara anterior del tórax desde la clavícula hasta unos centímetros por debajo del surco mamario, axila y cara interna del brazo. Incluir el lateral del tórax desde la axila hasta unos 15 cm hacia abajo. Por la espalda, unos 10 cm hacia la escápula.



## 6.8.6 MEDIASTINOSCOPIA

**Retirada del vello:** no se considera necesario. Sólo si existe mucho vello que dificulte la técnica quirúrgica se retirará un cuadrado de 10 cm de lado alrededor del yugulum esternal. Afeitado de la barba en hombres.

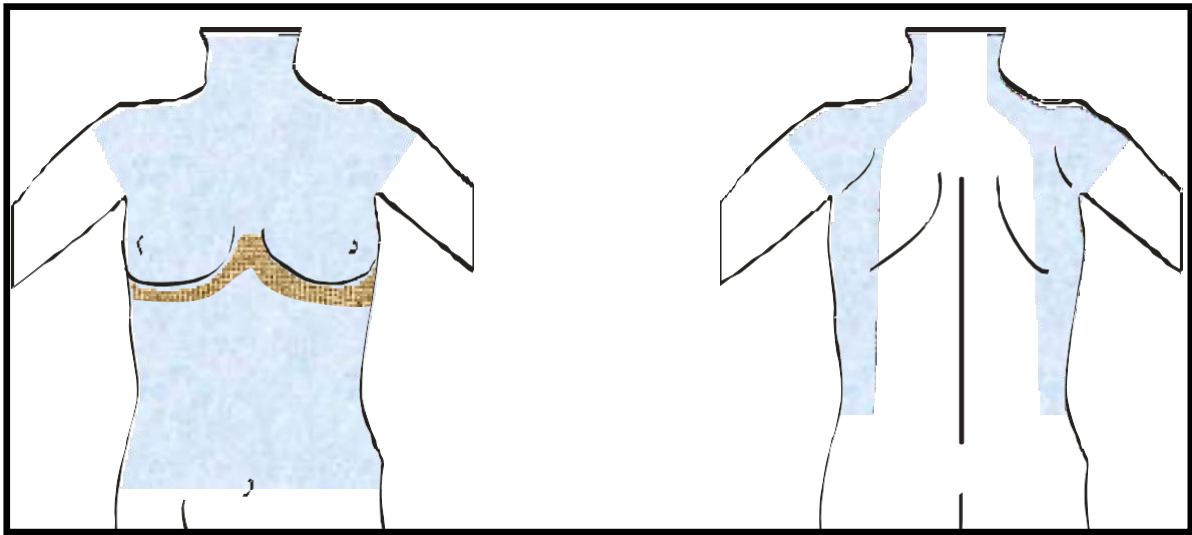
**Pintado:** cara anterior del cuello y tórax, desde la línea del mentón hasta la altura de los pezones. Incluir axilas, cara lateral del cuello y superior de los hombros.



## 6.8.7 *TORACOTOMÍA ANTERIOR BILATERAL*

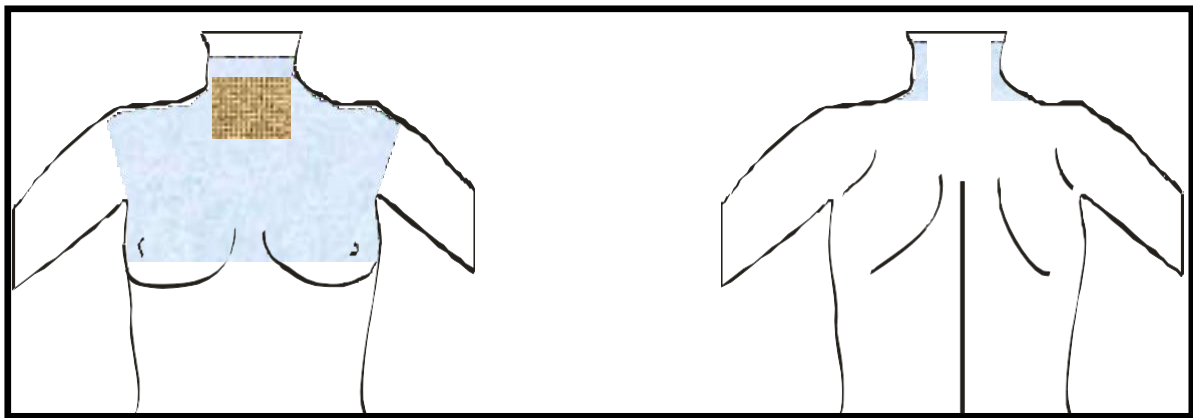
**Retirada del vello:** sólo si existe de mucho vello que dificulte la técnica quirúrgica se retirará una banda de unos 10 cm de ancho siguiendo el trayecto de la incisión y que abarca desde una axila hasta la otra siguiendo el surco submamario.

**Pintado:** cara anterior del tórax y abdomen hasta el ombligo. Incluir ambas axilas, hombros y cara posterior del tórax hasta las escápulas.



**Retirada del vello:** no se considera necesario. Sólo si existe mucho vello que dificulte la técnica quirúrgica se retirará un cuadrado de 10 cm de lado alrededor del yugulum esternal. Afeitado de la barba en hombres. En el caso de **Tiroides Endotorácico en el que se prevea esternotomía**, se retirará el vello anteriormente comentado más lo indicado para la esternotomía, es decir, una banda medial de aproximadamente 10 cm de ancho (5 cm a ambos lados de la línea media esternal) y que abarcará desde el hueco interclavicular hasta 5 cm por encima del ombligo.

**Pintado:** cara anterior del cuello y tórax, desde la línea del mentón hasta la altura de los pezones. Incluir axilas, cara lateral del cuello y superior de los hombros. Para el caso de Tiroides Endotorácico en el que se prevea esternotomía se extenderá el pintado hasta el ombligo.



*NOTA: Este protocolo ha sido consensuado por los miembros de la Sociedad Madrileña de Medicina Preventiva.*

## 7. BIBLIOGRAFÍA

Alvarez, Carlos & Guevara, Cesar & Valderrama, Sandra & Sefair, Carlos & Cortes, Jorge & Jiménez, María & Soria, Carmen & Cuellar, Luis. (2017). *Recomendaciones prácticas para la antisepsia de la piel del paciente antes de cirugía*. *Infectio*. 21. 10.22354/in.v21i3.676.

Anderson DJ, Kaye KS, Classen D, Arias KM, Podgorny K, Burstin H, et al. Strategies to prevent surgical site infections in acute care hospitals. *Infect Control Hosp Epidemiol* 2008; 29: 51-61.

AST Guidelines for the Skin Prep of the Surgical Patient. [Fecha de acceso 26 de agosto de 2019] URL disponible en:  
[http://www.ast.org/uploadedFiles/Main\\_Site/Content/About\\_Us/Standard\\_Skin\\_Prep.pdf](http://www.ast.org/uploadedFiles/Main_Site/Content/About_Us/Standard_Skin_Prep.pdf)

Berríos-Torres SI, Umscheid CA, Bratzler DW, et al. Centers for Disease Control and Prevention Guideline for the Prevention of Surgical Site Infection, 2017. *JAMA Surg*. 2017;152(8):784–791. doi:10.1001/jamasurg.2017.0904  
Cochrane Database Syst Rev. 2006 Jul 19;3: CD004122; Mangram A et al. Guideline for prevention of surgical site infection. *Infection control and hospital epidemiology*, CDC 1999; vol 20, n° 4:247-278.

Culligan PJ, Kubik K, Blackwell L, Zinder J. A randomized trial compared povidone iodine and chlorexidine as antiseptics for vaginal hysterectomy. *Am J Obstet Gynecol*. 2006 Aug; 195 (2):624.

Darouchi RO, Wall MJ, Itani KMF, Otterson MF, Webb AL, Carrick MM, et al. Chlorhexidine-alcohol versus povidone-iodine for surgical site antisepsis. *N Eng J Med* 2010; 362: 18-26.

Ellenhorn JD, Smith DD, Schwarz RE, Kawachi MH, Wilson TG, McGonigle KF, Wagman LD, Paz IB. Paint-only is equivalent to scrub-and-paint in preoperative preparation of abdominal surgery sites. *J Am Coll Surg*. 2005 Nov; 201(5):737-41. Epub 2005 Aug 31.

Fletcher n, Sofianos D, Berkes MB, Obremskey WT. Prevention of perioperative infection. *J Bone Joint Surg AM*. 2007 Jul; 89(7):1605-18.

Gilliam DL, Nelson CL. Comparison of a one-step iodophor skin preparation versus traditional preparation in total joint surgery. *Clin Orthop Relat Res*. 1990 Jan; (250):258- 60.

Gruendeman BJ, Mangum SS. *Prevención de la infección en áreas quirúrgicas*. Elsevier España S.A. Madrid, 2002

Grupo de trabajo EPINE. Estudio de prevalencia de las infecciones nosocomiales en España. Análisis EPINE-EPPS 2018. Informe global de España (resumen)[internet]. Madrid: Sociedad Española de Medicina Preventiva, Salud Pública e Higiene; 2019 Fecha de acceso 25 de agosto de 2019] URL disponible en:  
<https://www.epine.es/docs/public/reports/esp/2018%20EPINE%20Informe%20Espa%C3%B1a.pdf>

Herruzo Cabrera R, Navarro Gracia JF, Gómez Romero FJ, Fernández Prada M, Lozano FJ, Botía Martínez F. Antisepsia de la piel previa a la cirugía y a la inserción de catéteres: preguntas y

---

respuestas. Documento de Consenso de la SEMPSPH. Medicina Preventiva 2017;22(3): 21-36

JB I, 2003, The impact of Preoperative Hair Removal on Surgical Site Infection, Best Practice Vol 7 Iss 2, Blackwell Publishing Asia, Australia.

JB I, 2007, The impact of Preoperative Hair Removal on Surgical Site Infection, Best Practice Vol 11 Iss 4, Blackwell Publishing Asia, Australia.

Mangram A et al. Guideline for prevention of surgical site infection. Infection control and hospital epidemiology, CDC 1999; vol 20, nº 4:247-278.

Mangram AJ, Horan TC, Pearson ML, Silver LC, Jarvis WR. Guideline for prevention of surgical site Infection. Infection control and hospital epidemiology 1999; 20(4): 247-278.

National institute for health and clinical excellence. Surgical site infection: Prevention and treatment of surgical site infection. April 2019. [Fecha de acceso 25 de agosto de 2019] URL disponible en <https://www.nice.org.uk/guidance/ng125>.

Nichols RL. Preventing Surgical Site Infections: A Surgeon's Perspective. Emerging Infectious Diseases 2001; 7(2): 220-224

Normas que disminuyen el riesgo de infección nosocomial en Cirugía. Disponible en: [http://saludpreventiva.com/web/index.php?pagina=capitulo4.html&comando=des\\_recomendaciones](http://saludpreventiva.com/web/index.php?pagina=capitulo4.html&comando=des_recomendaciones).

Novaes Junior M et al. Elevation of cord blood THS concentration in newborn infants of mothers exposed to acute povidone iodine during delivery. J Endocrinol Invest. 1994 Nov; 17(10):805-8.

Preparación del campo quirúrgico: áreas de preparación prequirúrgica. Servicio de Medicina Preventiva. Hospital Universitario Marqués de Valdecilla. [Fecha de acceso 3 de junio de 2008] URL disponible en: [http://www.humv.es/index.php?option=com\\_docman&task=cat\\_view&gid=56&Itemid=2](http://www.humv.es/index.php?option=com_docman&task=cat_view&gid=56&Itemid=2)

Prevención y Control de la Infección Nosocomial. Comunidad de Madrid. Consejería de Sanidad y Consumo .Madrid, 2007.

Sociedad Española de Medicina Preventiva, Salud Pública e Higiene. Protocolo Infección Quirúrgica Zero. 2017. [Fecha de acceso 26 de agosto de 2019] URL disponible en: <https://infeccionquirurgicazero.es/images/stories/recursos/protocolo/2017/3-1-17-documento-Protocolo-IQZ.pdf>