

Implicaciones patológicas de una variante de la normalidad: el bronquio traqueal

M.B. Hernández Rupérez, L. Ortiz San Román, J.L. Rodríguez Cimadevilla,
A. Salcedo Posadas

*Unidad de Neumofisiología y Pruebas Funcionales. Sección de Neumología Pediátrica.
Hospital General Universitario «Gregorio Marañón». Madrid*

Resumen

Presentamos el caso clínico de un lactante varón de 12 meses de edad, con antecedentes de episodios recurrentes de fiebre, tos y dificultad respiratoria; en la radiografía de tórax presentaba una imagen persistente de consolidación alveolar en el lóbulo superior derecho. Se valoraron las diferentes posibilidades diagnósticas, así como el plan de actuación. Finalmente, en este paciente se detectó la presencia de un bronquio traqueal, considerado una variante anatómica, generalmente asintomática, aunque puede manifestarse como infecciones recurrentes, como en este caso, y también puede asociarse a otras malformaciones congénitas. El manejo terapéutico es conservador, mediante fisioterapia respiratoria y tratamiento de la inflamación e infección, aunque en ocasiones es necesaria la cirugía.

Muchas anomalías congénitas bronquiales son infrecuentes y asintomáticas, por lo que pueden pasar desapercibidas. Sin embargo, ante la cronicidad o recurrencia de los procesos respiratorios, hay que descartar su existencia.

La detección precoz de estas malformaciones con técnicas adecuadas puede evitar una evolución a la cronicidad y condicionar la actitud terapéutica. **Generalmente,** no precisan tratamiento pero algunos casos requieren un manejo específico más agresivo.

Palabras clave: Bronquio traqueal, neumonía, malformación broncopulmonar, lactante.

Fecha de recepción: 3/04/13. Fecha de aceptación: 17/05/13.

Correspondencia: A. Salcedo Posadas. Hospital Maternoinfantil «Gregorio Marañón». Dr. Castelo, 47. 28009 Madrid. Correo electrónico: asalcedo.hgugm@salud.madrid.org

Cómo citar este artículo: Hernández Rupérez MB, Ortiz San Román L, Rodríguez Cimadevilla JL, Salcedo Posadas A. Implicaciones patológicas de una variante de la normalidad: el bronquio traqueal. Acta Pediatr Esp. 2014; 72(4): eXXX-eXXX.

Abstract

Title: Pathological implications of a normal variant, tracheal bronchus

We report the case of a 12 month old boy who suffered recurrent episodes of fever, cough and respiratory distress and evidence of a persistent image of alveolar consolidation in the right upper lobe on chest radiography. We discuss the differential diagnosis list and the management of the case. Finally, we detect in our patient the presence of a tracheal bronchus.

Tracheal bronchus is considered an anatomical variant, usually asymptomatic, but can show up with recurrent infections as occurred in our patient. It may also be associated with other congenital malformations. The conservative treatment is the best choice and consists in chest physiotherapy and the treatment of inflammation and infection. The need for surgery is uncommon.

Most of the congenital bronchial abnormalities may go unnoticed because they are normally asymptomatic. However, in chronic or recurrent respiratory processes they must be ruled out.

The early detection of these malformations can prevent the appearance of chronic lung diseases and can allow for the best therapeutic approach. Although most of the cases do not require treatment, some of them require specific and more aggressive handling.

Keywords: Tracheal bronchus, pneumonia, bronchopulmonary malformation, infant.

Introducción

El bronquio traqueal (BT) fue descrito por primera vez por Sandifort en 1785. Se define como un bronquio con origen en la pared lateral de la tráquea, que emerge, en la mayoría de los casos, hacia el lado derecho. El BT puede localizarse en cualquier zona entre el cartílago cricoides y la carina, aunque generalmente se encuentra unos 2 cm por encima de ésta. El diámetro oscila entre 0,5 y 1 cm, y su longitud entre 0,6 y 2 cm¹.

Se trata de una anomalía poco común, teniendo en cuenta que su diagnóstico en la mayoría de los casos es un hallazgo casual.

El bronquio lobar superior derecho emerge del bronquio principal derecho, habitualmente desde una localización a escasos centímetros distal a la carina, y da lugar a los bronquios lobares apical, posterior y anterior, conformando así el lóbulo pulmonar superior derecho (LSD).

Según la localización de la salida del BT desde la tráquea, se distinguen 3 variantes:

- Tipo 1. El BT emerge a nivel traqueal medio. Se detecta con mayor frecuencia en la edad infantil, ya que estos casos suelen asociarse a otras anomalías congénitas (anomalías costales, *pectus excavatum*, atresia esofágica, estenosis traqueal, malformación adenomatoidea quística, quistes broncogénicos, hipoplasia pulmonar, secuestro pulmonar, anomalías vertebrales, síndrome de Down, complejo VACTERL y síndrome de Klippel-Feil).

- Tipo 2. El nacimiento del BT sucede en el tercio inferior de la tráquea.
- Tipo 3. La carina se trifurca en los bronquios principales y el BT.

Caso clínico

Exponemos el caso clínico de un lactante varón de 12 meses de edad, que presentó dificultad respiratoria inmediata y transitoria en el periodo neonatal. En la radiografía de tórax realizada tras el nacimiento se observaba un infiltrado parenquimatoso pulmonar difuso bilateral resuelto posteriormente. No presentaba otros antecedentes personales ni familiares de interés. Estuvo asintomático hasta los 7 meses, presentando desde entonces 4 episodios bien diferenciados de fiebre, tos y dificultad respiratoria, por lo que fue diagnosticado de neumonía localizada en el LSD y precisó ingreso en 2 ocasiones. Durante las exacerbaciones respiratorias destacaba en la auscultación pulmonar una disminución del murmullo vesicular y subcrepitanes generalizados en el hemitórax derecho; el resto de la exploración física fue normal. Entre los episodios permanecía asintomático; sin embargo, en las radiografías de tórax se apreciaba una imagen persistente de consolidación alveolar en la citada localización desde los 7 meses de vida (figura 1). La tomografía computarizada (TC) torácica mostró una consolidación en los segmentos apical y posterior del LSD, junto con la imagen de un BT derecho (figuras 2 y 3). La fibrobroncoscopia confirmó este hallazgo y aportó datos sobre el comportamiento funcional del bronquio, sin detectar otras alteraciones anatómicas o funcionales. El paciente fue tratado con antibióticos en cada uno de los procesos respiratorios, así como con broncodilatadores, corticoides inhalados y rehabilitación respiratoria; evolucionó favorablemente sin presentar posteriores reagudizaciones (la última de ellas se produjo a los 12 meses de edad). En los controles radiográficos realizados posteriormente, coincidiendo con episodios de infecciones respiratorias, no se apreciaba consolidación en el LSD, por lo que se procedió a darle el **alta tras un seguimiento a** los 3 años y 10 meses. La buena evolución podría deberse al aumento del calibre de la vía respiratoria del paciente de forma paralela a su crecimiento, lo cual es una hipótesis abierta difícil de demostrar. Parece ser que el seguimiento en el tiempo ha sido suficiente como para poder afirmar que las implicaciones patológicas del BT se han superado.

Discusión

La imagen radiológica persistente, como se describe en este paciente, es un síndrome clínico con aparición de infiltrados pulmonares focales, acompañados de clínica de infección pulmonar aguda que no responde a un mínimo de 10 días de tratamiento antibiótico; la clínica o la imagen radiológica persisten durante más de 12 semanas tras el diagnóstico inicial. Puede ser secundaria a causas infecciosas o a tumores, enfermedades inmunológicas, aspiración de cuerpo extraño, malformaciones broncovasculares pulmonares o toxicidad farmacológica².

Entre las malformaciones broncopulmonares, el BT es una estructura que emerge desde la tráquea por encima de la carina hacia el árbol bronquial, y se considera una variante anatómica de la normalidad (lo presenta un 0,5-5% de la población, con ligero predominio masculino)²⁻⁵. Se localiza casi de manera exclusiva en la pared traqueal derecha. En la mayoría de las ocasiones, esta anomalía es asintomática (en el 90% de los casos) pero, debido a su posible estructura estenótica y/o malácica que dificulta el drenaje de secreciones respiratorias, puede complicarse con la aparición de neumonías lobares o atelectasias de repetición en el LSD, estridor, hemoptisis, enfisema localizado e infecciones recurrentes en la edad infantil y bronquiectasias en edades posteriores. Además, la intubación accidental selectiva del BT puede producir neumotórax y ventilación inadecuada.

En el caso que nos ocupa, su presencia favoreció la aparición de procesos respiratorios febriles con afectación del estado general, que, junto con la detección de una imagen de condensación en el LSD, fueron diagnosticados de neumonía. El BT, por su disposición anómala, pudo impedir el drenaje adecuado de secreciones respiratorias, favoreciendo así las infecciones pulmonares.

En el diagnóstico diferencial de un paciente con neumonías/atelectasias de repetición de la misma localización, o neumonía que no se resuelve, de localización en el LSD, debería pensarse en esta entidad como una posibilidad subyacente, sin olvidar otras causas más frecuentes, como ya hemos referido anteriormente⁶.

El diagnóstico de sospecha es la clave fundamental para la realización de las pruebas diagnósticas adecuadas que permitan la identificación del BT.

Entre los estudios de imagen, la radiografía de tórax permite visualizar o sospechar la presencia del BT. La TC es el método preferido, ya que ofrece una mayor sensibilidad y especificidad, permitiendo con su reconstrucción tridimensional la identificación de estructuras vasculares y bronquiales. La fibrobroncoscopia es el método diagnóstico de elección, ya que permite la visualización anatómica y funcional de la vía respiratoria.

El manejo del BT dependerá de la clínica y las complicaciones que produzca. En la mayoría de los casos el tratamiento de los pacientes no es necesario, ya que lo habitual es que permanezcan asintomáticos. Por el contrario, cuando aparece la clínica, lo más habitual es aplicar un tratamiento conservador con fisioterapia respiratoria y antibioterapia. El objetivo de ello es prevenir las complicaciones, así como permitir el desarrollo y el crecimiento de las estructuras anatómicas (aumento del tamaño de las estructuras de la vía respiratoria y, por tanto, mayor facilidad para el drenaje de secreciones). La resección quirúrgica (lobectomía) sólo estaría indicada en pacientes con múltiples reagudizaciones y un inadecuado control con tratamiento médico⁶⁻⁸.

El paciente del caso descrito presentó una evolución favorable desde los 12 meses de edad, sin apreciarse consolidación pulmonar en el LSD en los controles radiográficos posteriores realizados por procesos respiratorios febriles; por tanto, se procedió a darle de alta **en cuanto a seguimiento** a los 3 años y 10 meses. Por consiguiente, se puede sugerir la resolución, con el crecimiento, de una probable limitación a la entrada de aire en la vía respiratoria del BT e insuficiente drenaje de secreciones, que junto con la presencia de un sistema inmune progresivamente más maduro, han podido proteger al niño de nuevas infecciones⁹⁻¹¹. Si el paciente presentase de nuevo una sintomatología recurrente, se debería valorar la realización de una TC de control.

Conclusiones

El BT es una alteración anatómica cuya frecuencia es difícil de estimar, y en una minoría de los casos predispone a presentar atelectasias y neumonías de repetición que pueden conllevar la aparición de bronquiectasias. Por tanto, precisa un alto índice de sospecha para su diagnóstico.

La TC suele ser la prueba utilizada inicialmente. La fibrobroncoscopia es la prueba de elección, ya que permite la visualización directa y detallada de las estructuras relacionadas con el BT, así como su posible implicación fisiopatológica.

El BT debe incluirse en el diagnóstico diferencial de cualquier niño que presente una neumonía recurrente en el LSD, sobre todo en los casos que asocien otras anomalías congénitas.

Bibliografía

1. Low DE, Mazzulli T, Marrie T. Progressive and nonresolving pneumonia. *Curr Opin Pulm Med.* 2005; 11: 247-252.
2. Tolín M, Gil Ruiz M, Rodríguez MJ, Mora A, Rodríguez Cimadevilla JL, Salcedo A. Protocolo de actuación ante una neumonía que no se resuelve. *Acta Pediatr Esp.* 2010; 68: 285-291.
3. Patrinoú V, Kourea H, Dougenis D. Bronchial carcinoid of an accessory tracheal bronchus. *Ann Thorac Surg.* 2001; 71: 1.034-1.035.
4. Ghaye B, Szapiro D, Fanchamps JM, Dondelinger RF. Congenital bronchial abnormalities revisited. *Radiographics.* 2001; 21: 105-119.
5. McLaughlin FJ, Strieder DJ, Harris GB, Vawter Gp, Eraklis AJ. Tracheal broncus: association with respiratory morbidity in childhood. *J Pediatrics.* 1985; 106: 751-755.
6. Abakay A, Tanrikulu AC, Sen HS, Abakay O, Aydin A, Carkanat AI, et al. Clinical and demographic characteristics of tracheobronchial variations. *Lung India.* 2011; 28: 180-183.
7. Sripada R, Keys K, Eichholz KM. Inability to ventilate the lungs of a patient with tracheal anomaly and in prone position. *J Clin Anesth.* 2008; 20: 386-388.
8. Kagadis GC, Patrinoú V, Kalogeropoulou CP, Karnabatidis D, Petsas T, Nikiforidis GC, et al. Virtual endoscopy in the diagnosis of an adult double tracheal bronchi case. *Eur J Radiol.* 2001; 40: 50-53.
9. Doolittle AM, Mair EA. Tracheal bronchus: classification, endoscopic analysis, and airway management. *Otolaryngol Head Neck Surg.* 2002; 126: 240-243.
10. Chunder R, Nandi S, Guha R, Satyanarayana N. A morphometric study of human trachea and principal bronchi in different age groups in both sexes and its clinical implications. *Nepal Med Coll J.* 2010; 12: 207-214.
11. Hansen-Welches L, Slabach R, Landrum JE, Prahlow JA. Death of a 6-month-old due to a tracheal bronchus. *Am J Forensic Med Pathol.* 2011 [Epub ahead of print Aug 3].

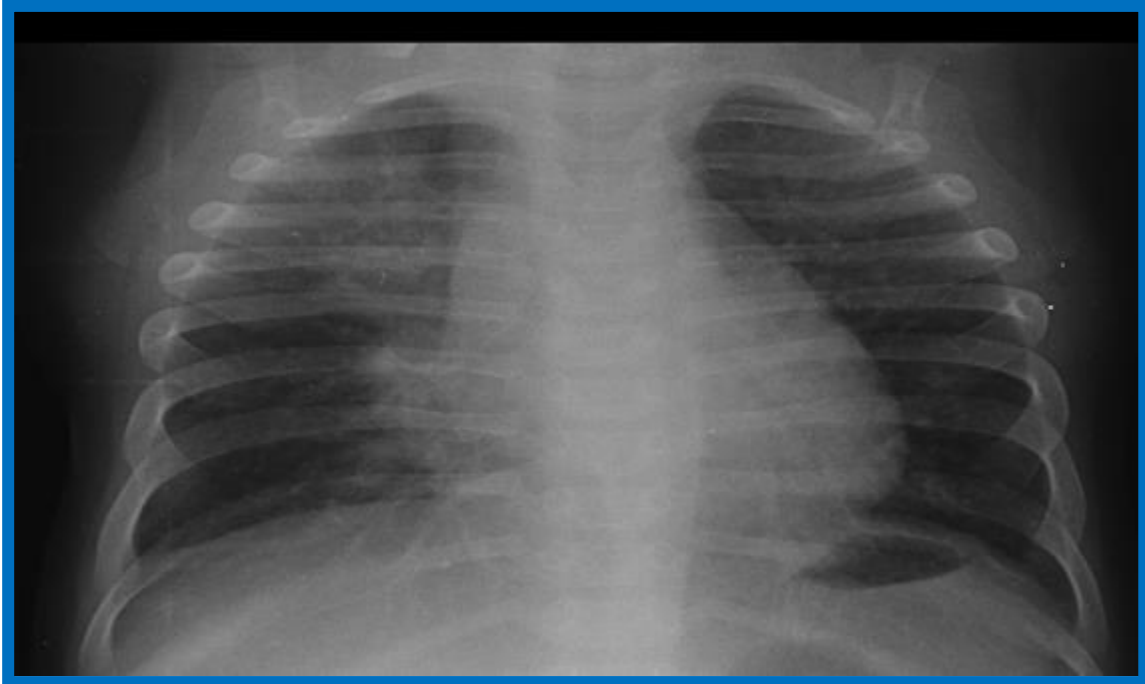


Figura 1. Radiografía posteroanterior de tórax, en la que se observa un aumento de densidad en el lóbulo superior derecho

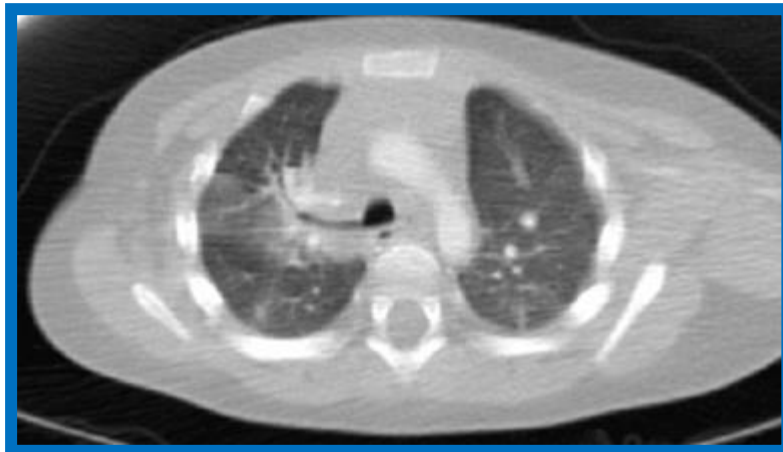

Figura 2. TC de tórax (corte axial). Se aprecia un bronquio traqueal derecho y un foco consolidativo distal a éste, que corresponde a una consolidación neumónica

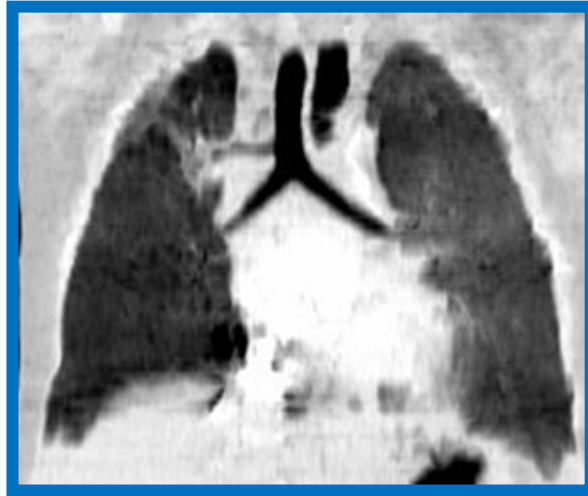

Figura 3. TC de tórax (reconstrucción MPR coronal). Se observa el origen del bronquio lobar superior en la cara lateral derecha del tercio inferior de la tráquea