

PROTOCOLO DE URGENCIAS OFTALMOLÓGICAS. OJO ROJO

Dr. JORGE HUERTA ARAGONÉS
Servicio de Urgencias
Septiembre/07

Definición de OJO ROJO: Conjunto de entidades clínicas caracterizado por hiperemia que afecta en parte o en su totalidad al segmento anterior del ojo (conjuntiva, córnea, iris, cuerpo ciliar y párpados). Patología muy frecuente en AP y SU.

Ojo rojo indoloro: Picor, escozor o sensación de cuerpo extraño, no asociados a disminución de la AV. Cuadros banales.

Ojo rojo doloroso: Dolor ocular. En ocasiones presenta irradiación (periorbicular). Cuando hay asociación con disminución AV suele indicar gravedad.

SEMIOLOGÍA DEL OJO ROJO EN PEDIATRÍA

1 – **Equimosis conjuntival (hiposfagma):** Conjuntiva bulbar. Rojo intenso. *Indolora*. Homogénea (en sábana), de límites netos. No se identifican vasos.

- Espontáneos (95%)
- Asociaciones: traumatismo ocular u orbitario (tras 12-24 horas), conjuntivitis, Valsalva, fractura de base de cráneo (tras 24 horas), enfermedades sistémicas (HTA, DM, patología vascular, púrpuras, infección febril aguda).

2 – **Inyección vascular.**

- **Inyección conjuntival.** Dilatación vasos conjuntivales. Rojo *brillante*. Aumenta en fondos de saco conjuntivales. Disminuye hacia el limbo. Los vasos se movilizan al mover párpado inferior. Disminuye enrojecimiento con gota de epinefrina. Típica de procesos *benignos*.
- **Inyección ciliar (periquerática).** Predomina en limbo esclero-corneal. Rojo *oscuro*. Anillo periquerático. Vasos *no* se movilizan al mover el párpado. No blanquea con epinefrina. Típico de procesos más *graves* (queratitis, iridociclitis).
- **Inyección mixta.** Combinación de las anteriores. Patología grave del segmento anterior (glaucoma)

3 – **Edema.**

- **Conjuntival (quemosis).** Abultamiento conjuntiva. Si es *brusco*: típico de conjuntivitis alérgica.
- **Corneal.** Pérdida de transparencia (la córnea se ve “sucia”). Reflejo corneal desdibujado. Disminución AV. Halos de colores. Observado en patología grave.

4 – **Secreción ocular.**

- **Purulenta.** Secreción amarillenta, cremosa y muy abundante. Conjuntivitis *gonocócica* (grave)
- **Mucopurulenta.** Amarillenta, muy pegajosa. Se adhiere a superficie párpados (aparecen pegados por la mañana). Típica de conjuntivitis *bacteriana*.
- **Acuosa [serosa].** Secreción líquida transparente a modo de lagrimeo. A veces blanquecina (canto interno ojo). Típica de conjuntivitis *vírica* o *alérgica aguda*.
- **Mucosa.** Blanquecina filamentososa (canto interno ojo). No pega párpados. Típica conjuntivitis *alérgica subaguda* o *crónica* y de la *hiposecreción lagrimal* (ojo seco).

5 – **Membranas/Pseudomembranas:** Condensación proteica a partir de secreciones. Transparentes o grises, adheridas al epitelio conjuntival. Pueden dejar punteado sangrante al desprenderse (membranas) o no (pseudomembranas).

6 – **Formaciones conjuntivales**

- **Folículos.** Infiltrado linfocitario a modo de elevaciones blanco-grisáceas como granos de arroz. Conjuntivitis *vírica*. No aparecen en niños menores de 3 años.
- **Papilas.** Pequeñas elevaciones rojizas en conjuntiva tarsal a modo de empedrado. Conjuntivitis alérgica y en ocasiones bacteriana

7 – **Dolor ocular:**

- **Sensación de cuerpo extraño** (no dolor como tal)
- **Dolor primario:** sugestivo de patología grave (queratitis, iridociclitis, glaucoma agudo)
- **Dolor profundo** (sin inyección ocular): típico de la migraña

8 – **Afectación visual (agudeza visual):**

- Si afecta al eje visual (edema corneal, queratitis, uveítis): compromiso de la agudeza visual
- Borrosidad que desaparece al parpadear: típico de la conjuntivitis

9 – **Tríada defensiva** = Blefaroespasmos + Lagrimeo + Fotofobia [INDICA MAYOR GRAVEDAD]

10 – **Epífora:** manifestación de obstrucción congénita del conducto lácrimo-nasal. También en conjuntivitis, cuerpo extraño, queratitis, iritis, glaucoma, anomalías de párpados y pestañas y parálisis del facial.

11 – **Alteraciones pupilares:**

- **Miosis:** uveítis (con irregularidades en pupila), a veces queratitis o traumatismos oculares
- **Midriasis:** glaucoma agudo

CRITERIOS PARA REMITIR A UN PACIENTE PEDIÁTRICO AL OFTALMÓLOGO

(Surgical Advisory Panel. Guidelines for referral to pediatric surgical specialist. *Pediatrics* 2002;110:181-91)

Pacientes que deben ser derivados al oftalmólogo pediátrico

- Niños ≤ 7 años (que no hablan o no son capaces de reconocer letras) en los cuales hay alguna razón para **sospechar enfermedad ocular**.
- Infantes o niños con **retinoblastoma** u otros **tumores** del ojo o de la órbita
- Infantes o niños con **catarata**, **glaucoma** o **ceguera** conocidas o sospechadas.
- Infantes o niños con o en riesgo de **retinopatía de la prematuridad**
- Infantes o niños con **anormalidades oculares congénitas o genéticas** (toxoplasmosis, aniridia, albinismo, coloboma)
- Infantes o niños con **síndromes sistémicos, desórdenes metabólicos o anormalidades cromosómicas** con posible repercusión ocular (p.e. artritis reumatoide juvenil, galactosemia, diabetes mellitas, síndrome de Marfan o síndrome de Down)
- Infantes o niños con **sospecha de abuso o maltrato** en los que hay una posible duda de lesión ocular.

Pacientes en que sería aconsejable remitir al oftalmólogo pediátrico para su manejo

- Infantes con **nistagmo congénito** y niños con **nistagmo de comienzo temprano**
- Niños con **estrabismo** o **ambliopía** establecidos o bien con factores de riesgo para los mismos (p.e. historia familiar de ambliopía, hemangioma orbitario o palpebral...)
- Niños con **historia familiar** de anomalías oculares congénitas o genéticas (p.e. aniridia) o infecciones (p.e. toxoplasmosis), tumores (p.e. retinoblastoma) o historia familiar de enfermedad sistémica o síndromes metabólicos (p.e. artritis reumatoide juvenil, galactosemia, diabetes mellitas), anomalías cromosómicas (p.e. síndrome de Down) u otros desórdenes con posible repercusión ocular.
- Infantes o niños **expuestos durante la gestación a drogas u otras sustancias** (incluyendo alcohol) que puedan causar anomalías congénitas en los ojos
- Infantes o niños con **pobre visión** o **retraso en los hitos del desarrollo** relacionados con la visión, así como aquellos con defectos de refracción severos o historia familiar de defectos de refracción severos
- Infantes o niños con **inflamación ocular o periocular que no responde al tratamiento tópico inicial** y/o a la **terapia antibiótica sistémica** o bien **no mejora tras 3 semanas de tratamiento**, así como niños con sospecha de infección por **herpes simple** o **zoster** ocular

Puede ser manejado por el pediatra <u>sin remitir</u> al oftalmólogo			El pediatra debe remitir al oftalmólogo de forma <u>urgente</u>
<ul style="list-style-type: none"> • Blefaritis • Orzuelo/Chalazion • Conjuntivitis bacteriana, vírica o alérgica • Hiposfagma • Celulitis preseptal leve en >1 año • Cuerpos extraños no complicados • Úlcera/erosión [sin afectación corneal] 	<ul style="list-style-type: none"> • Conjuntivitis con mala respuesta a tto* • Daciocele* • Escleritis* • Estrabismo[* si sospecha paralítico] • Epiblefaron • Glaucoma congénito* • Hipermetropía • Laceración palpebral [vía lagrimal afecta]* • Lentes de contacto (patol. en usuario) • Microftalmia • Miopía • Nistagmo • Obstrucción CLN persistente ($>6m$) 	<ul style="list-style-type: none"> • Ojo "negro" postTx* • Opacificación corneal congénita* • Parálisis facial* • Proptosis* (descartada la celulitis orbitaria) • Ptosis* [sospecha sdme. Horner o parálisis III pC. Si congénita 3^{er}-4^{mes}] • Pterygium (sintomático) • Reflejo rojo alterado* • Retinopatía prematuro [31-33s postgestacional] • Test del reflejo rojo alterado* • Traumatismo ocular* • Tortícolis [4^o-6^o mes] 	<ul style="list-style-type: none"> • Celulitis orbitaria/preseptal grave • Cuerpo extraño corneal/intraocular • Desprendimiento retina (sospecha) • Disminución <i>aguda</i> de la AV • Endoftalmitis. Absceso ocular. • Glaucoma agudo • Hifema • Infecciones que no responden a tto o en inmunodeprimidos • Laceración globo ocular • Papiledema (sospecha) • Retinoblastoma • Queratitis herpética • Úlcera corneal • Uveítis aguda * [Agilizar consulta. Preferente]
<p style="text-align: center;">El pediatra debe remitir al oftalmólogo de zona (no urgente)</p>	<ul style="list-style-type: none"> • Albinismo • Aniridia • Anisocoria* • Catarata* [infantil/juvenil] • Chalazion persistente • Coloboma • Contusión ocular* 		

Signos de Alarma ante un Ojo Rojo

[se precisa derivación **urgente** al oftalmólogo]

- Dolor ocular severo (especialmente si es unilateral)
- Triada defensiva: fotofobia, lagrimeo, blefaroespasmio [valorar etiología]
- Disminución *aguda* de la AV, borrosidad persistente a pesar del parpadeo
- Exoftalmos (proptosis)
- Disminución de los movimientos oculares o dolor con los mismos
- Hiperemia ciliar (ojo rojo periquerático)
- Reflejo corneal irregular o alterado
- Arreactividad pupilar (ausencia reflejo fotomotor), anisocoria
- Defecto epitelial (úlceras) u opacificación corneal. Depósitos en cámara anterior
- Empeoramiento de los síntomas tras 48-72 horas de tto. en infecc. bacterianas
- Necesidad de tratamiento sistémico
- Infecciones en inmunocomprometidos (neonato, inmunodeficiencias)
- Patología en usuarios de lentes de contacto

Signos guía del ojo rojo

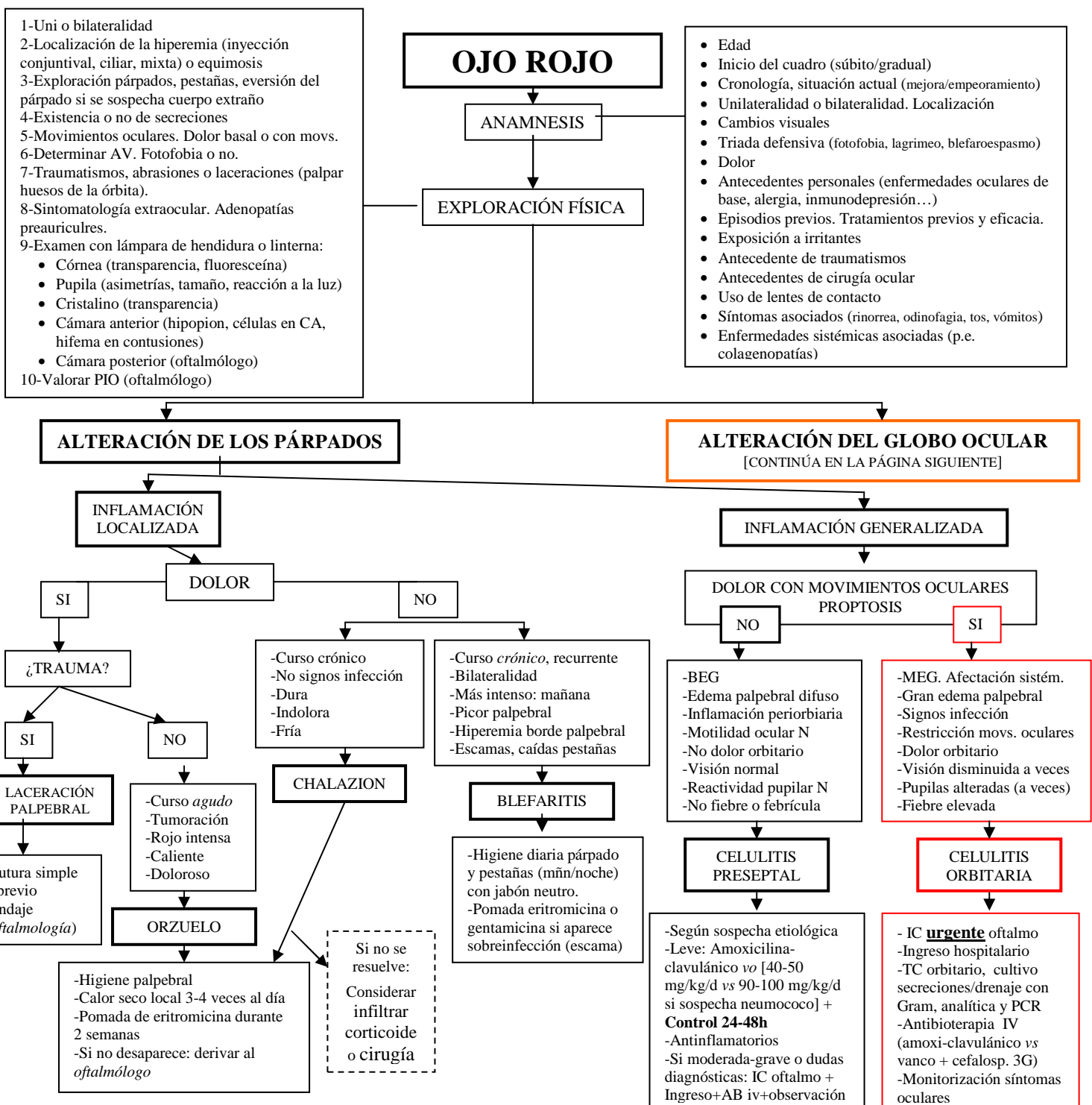
- Disminución AV: lesión corneal, uveítis, glaucoma
- Dolor: queratitis, úlceras corneales, iridociclitis, glaucoma agudo, epiescleritis
- Halos de colores: edema corneal
- Secreción: conjuntivitis
- Alteraciones pupilares
 - Uveítis, queratitis, traumatismo (miosis)
 - Glaucoma agudo (midriasis)
- Epífora: obstrucción congénita conducto lácrimonasal

El pediatra **nunca** debe...

- Administrar colirios anestésicos
- Administrar corticoides tópicos potentes (riesgo cataratas, glaucoma)
- Ocluir un ojo con secreciones o sospecha de infección

	HIPOSFAGMA	CONJUNTIVITIS	EPIESCLERITIS	QUERATITIS	UVEÍTIS	GLAUCOMA
Dolor	No	No [“arenilla” en ojos]	+	++/+++	+++	++++
Hiperemia	Hemorragia [local o difusa]	Conjuntival [fondos de saco]	Localizada [epiescleral]	Ciliar o mixta	Ciliar	Mixta
AV	N	N	N	N o ↓	↓↓	↓↓↓
Fotofobia	No	No[generalmente]	No	Si	Sí	Escasa
Pupilas	N	N	N	N/miosis	Miosis (lenta) Irregular	Midriasis no reactiva
Córnea	Transparente	Transparente	Transparente	Infiltración blanca/grisácea	Transparente (generalmente)	Edema (turbidez corneal)
EG	N	N	N	N	N	Afectado (náuseas,/vómitos)
Características típicas	Asintomático Autorresolutivo Descartar HTA	Secreción	Lesión localizada eritematosa	Fluoresceína ⊕ Lagrimeo, fotofobia	Fotofobia Células en CA	↑ PIO (ojo duro) Edema corneal (halos de colores)

+: leve ++: moderado +++: intenso ++++: muy intenso N: normal ↓: leve disminución ↓↓: moderada disminución ↓↓↓: muy intensa disminución



ALTERACIÓN DEL GLOBO OCULAR

¿DOLOR?

NO

SI

Descartar también:
-Epiescleritis/Escleritis
-Fatiga ocular
-Dacriocistitis/dacrioadenitis (dolorosas)

-Hiperemia conjuntival *unilateral* circunscrita
-No secreción ocular
-Conjuntiva N
-Visión N

-Sensación cuerpo extraño
-Secreción ocular
-Inyección conjuntival
-Fotofobia, lagrimeo

-Lactante (desde 1ª semana)
-Epifora creciente
-Secreción mucosa
-Conjuntivitis de repetición
-Reflujo líquido si opresión

HIPOSFAGMA
[hemorragia subconjuntival]

CONJUNTIVITIS

OBSTRUCCIÓN DEL CONDUCTO LACRIMONASAL

Investigar:
• Trauma banal
• Tos prolongada
• Vómitos
• TA
• Toma anticoagulantes
• Infecciones previas

Descartar **Enf. Kawasaki**:
• Niño <5 años
• Fiebre (≥5 días)
• Conjuntivitis *bilateral* no purulenta
• Exantema, cambios mucosas, piel, adenopatía

-Masaje hidrostático sobre saco lagrimal 10-15 veces, 3-4 veces al día.
-Compresas agua caliente 2-4v/d
-Colirios AB si conjuntivitis
-Si no resolución espontánea antes de 6m-1adv: *derivar oftalmología* (de zona)

-Resolución espontánea en 2-3 semanas.
-Si no mejora o de repetición: estudio por *oftalmólogo* de zona

NEONATOS (<1mes)
[Oftalmia neonatorum]

NIÑOS > 1 mes

	QUÍMICA	GONOCOCO	BACT.	INCLUSIÓN	HERPES
Agente	Nitrato plata	Gonococo	Como >1 mes	C. trachomatis	VHS-2
Aparición	24-36 horas	2º-4º día	3º-10º día	7º-14º día	5º-14º día
Canal parto	No	Si	No	Sí	Sí
Cuadro clínico	Leve Purulenta Dura 48 h	Purulenta Edema palpebral Mb, pseudomb	Purulenta Como niño >1m	Mucopurulenta Hiperplasia papilar	OR brillante Vesículas Fluoresceína ⊕
Estudio	No bacterias	Diplococos gram(-)	Bacterias, PMN	Cuerpos de inclusión	
Complic.		Úlcera/Perforación corneal Endoftalmitis	OMA, neumonía meningitis	ITU, neumonía intersticial, infec. genital	Ulceración corneal
Tto	Ninguno	PeniG tópica + ceftriaxona iv	Como niño mayor	Eritro/Aureom. tópica + Eritro sistémica	Aciclovir tópico

TINCIÓN CON FLUORESCÉINA
¿ALTERACIÓN CORNEAL?

NEGATIVA [no alteraciones]

POSITIVA [alteración corneal]

PUPILA

MIDRIASIS

MIOSIS

SI
QUERATITIS NO INFECCIOSA

QUERATITIS

-Inyección mixta
-Midriasis media *arreactiva*
-Edema corneal
-Iris en tomate
-Ojo grande, duro
-Triada defensiva

-Inyección ciliar
-↓AV, fotofobia
-Pupila irregular
-Visión borrosa
-Fluoresceína(-)
-A veces, hipopion

GLAUCOMA AGUDO

UVEÍTIS ANTERIOR

-Actínica (soldadura, ski)
-Química
-Traumática

Inyección ciliar/mixta. Visión borrosa (no mejora al parpadear)
Posible miosis. Fotofobia.

¿ANTECEDENTE TRAUMA?

NO o LENTE CONTACTO

Sospecha **QUERATITIS INFECCIOSA**
Toma de muestra. Derivación para estudio

Única indicación *oclusión* [+AB + ciclopéptico]

OFTALMÓLOGO URGENTE

	BACTERIANA	VIRAL	ALÉRGICA
Etiología	Haemophilus, estreptococo, estafilococo	Adenovirus, VHS, VVZ, enterovirus	Polen, otros alérgenos
Edad present.	Neonatos-Niños pequeños	Escolar-Adultos	Infancia tardía-Inicio adultez
Inyección	+++	++	+
Quemosis	+/-	+++	+++
Exudado	Purulento/Mucopurulento (+/+)	Escaso y acuoso (+/+)	Fibroso blanco mucoide (+)
Picor	-	-	+++
Papilas	+/-	-	+++
Folículos	-	+++	-
Adeno preaur.	Sólo en algunas purulentas	Típica (pero infrecuente)	No
Pseudomb	A veces	A veces	No
Pannus	-	-	En vernal
Exudado micro	Bacterias. PMN	Linfocitos	Eosinófilos, mastocitos
Enfs. Asoc.	OMA	Faringitis, infección vías altas	Rinitis, asma, eczema
Otros		Hemorragias ocasionales	Sensación de escozor

TTO	Lavado ocular son SSF, colirio AB/3-4 horas + pomada AB/noche (1semana o hasta 48h resolución). No mejora: <i>oftalmólogo</i>	Lavado ocular con SSF, colirio AB. Si no mejora en 7-10días: remitir <i>oftalmólogo</i> . Evitar propagación.	Evitar desencadenante. Colirios antihistamínicos/12h ± antihistamínicos vo, colirio AINES o vasoconstrictores. Profilaxis: Cromoglicato
------------	---	---	---

PRINCIPALES PATOLOGÍAS A DESCARTAR ANTE UN PACIENTE CON OJO ROJO

PATOLOGÍA	GENERALIDADES	CLÍNICA, EXPLORACIÓN y PRUEBAS COMPLEMENTARIAS	TRATAMIENTO
HIPOSFAGMA (hemorragia subconjuntival)	De mayor a menor frecuencia: -Idiopática -Valsalva, vómitos, tos intensa -Conjuntivitis vírica -Diátesis hemorrágica/ACO -Traumatismo -¿HTA?	Hiperemia conjuntival <i>unilateral</i> (rojo intensa), No se ven vasos en zona lesión. Circunscrita. Unilateral (generalmente) Conjuntiva adyacente N No secreción Indolora. No pérdida de visión. Bilateral y masiva: sospecha diátesis hemo	-Tranquilizar a los padres -Resolución espontánea en 2-3 semanas -Si no mejora: derivar a oftalmólogo -Estudio cuando son de repetición
PATOLOGÍA PALPEBRAL NO TRAUMÁTICA			
BLEFARITIS	Inflamación borde libre del párpado por estafilococos Curso crónico recidivante Asociado a dermatitis seborreica Puede dar queratoconjuntivitis	Más intenso por la mañana. Picor palpebral Irritación crónica, descamación Eritema borde palpebral Escamas amarillentas (infección estafilo) Caída de pestañas	-Higiene diaria palpebral y de pestañas mañana-noche con jabón neutro (Cilclar, Lephagel) -Pomada de eritromicina o gentamicina en casos severos o sospecha sobreinfección (periodo breves)
ORZUELO	Inflamación glándulas sebáceas palpebrales externas/internas Inicio <i>agudo</i> Infección estafilocócica	Nódulo/s subcutáneo/s (punto de pus) Rojo intenso, caliente Doloroso Debut agudo/subagudo con mayor o menor componente cutáneo o conjuntival	-Higiene palpebral y calor seco local 3-4 veces al día (hasta 4-6 semanas) -Pomada de AB ± colirio corticoide durante 1-2 semanas, 2 veces al día -Si no desaparece: derivar al oftalmólogo (drenaje quirúrgico)
CHALAZION	Inflamación <i>crónica</i> de las glándulas sebáceas del párpado	Tumoración palpebral Dura, indolora, fría No signos de infección A veces fases de exacerbación inflamatoria	-Observación vs tto como orzuelo -Si no mejora: infiltración de corticoides intralesionales o cirugía
CELULITIS PRESEPTAL (PERIORBITARIA)	Predomina en niños < 5 años (sobre todo < 2 años) Etiología: <ul style="list-style-type: none"> Foco ORL [neumococo > <i>H. influenzae</i> tipo B] o dentario Secundaria a traumatismo [<i>S.pyogenes</i>, <i>S. aureus</i>] Infecciones piel o anexos oculares [impétigo, erisipela, herpes, dacriocistitis] 	BEG Edema palpebral difuso no doloroso con afectación ocasional de mejillas Signos de inflamación No proptosis No afectación visual Movimientos oculares normales No fiebre o baja En caso de foco ORL con signos sistémicos o casos moderados-graves se aconseja realización de <u>analítica con PCR, cultivo de secreciones con Gram y hemocultivo.</u>	-Tratamiento ambulatorio <i>sólo</i> en preseptales leves: Amoxicilina-clavulánico <i>oral</i> [90-100mg/kg/día en 3 dosis si sospecha neumococo, si no 50 mg/kg/día] durante 7-10 días + Control en 24-48 horas -Alternativas: cefuroxima-axetilo <i>oral</i> a 30 mg/kg/día en 2-3 dosis o cefaclor -Antiinflamatorios orales -Si moderada-grave, dudas diagnósticas con orbitaria (afectación EG, fiebre alta) o es <1 año: Considerar ingreso para observación + AB intravenosos
CELULITIS ORBITARIA	Infección del contenido de la órbita. Predomina en niños > 5 años Etiología : en infancia el 90% son 2 ^{as} a <i>sinusitis etmoidal</i> <ul style="list-style-type: none"> Foco infeccioso adyacente [neumococo, <i>S.aureus</i>, polimicrobianas (adolescentes)] Post-traumática [<i>S.aureus</i>, polimicro, <i>Clostridium</i>] Post-quirúrgica [vigilar endoftalmítis] Endógena [rara] Descartar enmascaramiento de: <ul style="list-style-type: none"> Retinoblastoma Rabdomiosarcoma MTX neuroblastoma 	MEG, signos infección Gran edema palpebral Gran hiperemia conjuntival Proptosis. Disminución de la visión. Restricción a la movilidad ocular, con dolor Fiebre elevada Indicación de <u>TC de órbita</u> [RM si sospecha complicaciones intracerebrales], <u>Gram y cultivo secreciones o material drenado, analítica con PCR y hemocultivo.</u>	-Ingreso hospitalario -AB <i>intravenoso</i> (vancomicina 40 mg/kg/día en 3-4 tomas + cefalosporina 100-150 mg/kg/día en dos tomas). -Alternativa: amoxicilina-clavulánico i.v. a 100 mg/kg/día en 3 tomas -Monitorización síntomas oculares
CONJUNTIVITIS EN EL NIÑO			
[Causa más frecuente de ojo rojo. Inyección conjuntival + lagrimeo + escozor + sensación de c.extraño + secreción ocular]			
CONJUNTIVITIS VÍRICA	Causa + frecuente conjuntivitis Variantes: Queratoconjuntivitis epidémica (adenovirus 8, 19), Fiebre adenofarínconjuntival (adenovirus 3, 7) Inicio uni→bilateral Muy contagiosa (10-12 días) Durante o tras infección respirat. o contacto con enfermo Primavera/Otoño/Invierno	Secreción mucoserosa (mínimo exudado) Cuadro sistémico (viriasis) <i>Folículos</i> en conjuntiva tarsal Edema conjuntival (quemosis) Adenopatía preauricular dolorosa (típica pero rara) Pseudomembranas + microhemorragias subconjuntivales (<i>quedatoconj. epidémica</i>) Duración ± 2 semanas	-Lavado ocular con SSF, compresas frías -Colirio AB de amplio espectro -Control de la propagación de la infección: no baño en piscinas, lavado de manos, etc (durante 2 semanas) -En epidémica se pueden usar lágrimas artificiales y colirios vasoconstrictores (nafazolina, fenilamina) -Si no mejora en 7-10 días: remitir al oftalmólogo
CONJUNTIVITIS BACTERIANA	<i>Haemophilus</i> , neumococo, estreptococo, estafilococo. Inicio uni→bilateral (tras 1-2 d) Más frecuente en niños Muy contagiosa Todo el año	Secreción mucopurulenta amarillo-verdosa (que pega los ojos de mañana). <i>Papilas</i> en conjuntiva tarsal (a veces) Membranas, pseudomembranas Descartar OMA asociada (<i>Haemophilus</i>) Indicaciones exudado, cultivo y Abgma: <ul style="list-style-type: none"> Etiología dudosa Sospecha patógenos graves Evolución desfavorable con tto correcto Paciente con antec. patol. ocular grave 	-Lavado ocular con SSF, compresas frías -Colirio AB/3-4horas durante el día (si grave: c/2horas los primeros días) + pomada AB durante la noche, hasta 7-10 días (o hasta 48-72h tras resolución) -Considerar colirio AINE si muy sintomático -Si no mejora espectacular en 48 horas: remitir al oftalmólogo -Si clínica asociada (fiebre, otitis, rinofaringitis): considerar tratamiento sistémico (oral)

		<ul style="list-style-type: none"> • Inmunodeprimidos 	-Puede volver al colegio tras 2 días de tto -No ocluir el ojo
CONJUNTIVITIS ALÉRGICA	Tipos: <ul style="list-style-type: none"> • Rinoconj. estacional: síntomas alergia generaliz. • Queratoconj. atópica: niño mayor con DA • Vernal: papilas > 1mm en conjuntiva tarsal superior. Bilateral. Varones >8-10a en primavera-verano. Remite en adolescencia. • Papilar gigante: niño con sutura ocular, lentillas... Inicio <i>brusco</i> Más frecuente en primavera 	Prurito intenso (típico), ardor Edema periorbitario agudo (pensar en alergia alimentaria) Si unilateral, pensar en picadura Secreción mucosa o seromucosa [blanco-amarillenta] <i>Papilas</i> en conjuntiva tarsal Quemosis súbita (edema conjuntival) Fotofobia (a veces con blefaroespasmos y lagrimeo).	-Evitar contacto con alérgeno, compresas frías -Lágrimas artificiales (4-8aplicaciones al día) -Colirios antihistamínicos (Livocab, Bilina) 1-2 gotas cada 12 horas, durante 2-4 semanas -Considerar colirios vasoconstrictores -Antihistamínicos orales (si síntomas generales) -Si muy acusado: colirio de AINE o corticoides (Maxidex, FML) controlado por oftalmólogo -Profilaxis estacional: cromoglicato (Cuscicrom)
Otras conjuntivitis: por <i>Molluscum contagiosum</i> (lesiones nodulares en borde párpado con aspecto umbilicado, color céreo. Necesita cauterización o Qx), parasitaria (por <i>Pediculosis pubis</i> , con prurito sin dolor. Arranque mecánico pestañas, champús antiparásitarios, higiene extrema), tóxica (uso frecuente colirios)			
CONJUNTIVITIS EN EL RECIÉN NACIDO (<i>Oftalmia neonatorum</i>) [Recoger siempre muestra de secreciones para exudado, Gram y cultivo]			
CONJUNTIVITIS QUÍMICA	En primeras 24-36 horas de vida Por profilaxis con nitrato de plata o pomadas de AB	Leve Purulenta Resolución en 48 horas	-No tratamiento (se resuelve en 48 horas) -Considerar lavado con SSF
CONJUNTIVITIS GONOCÓCICA	En 2º-4º día de vida Hiperaguda Madre infectada (canal de parto)	Secreción purulenta (importante) Edema palpebral Membranas, pseudomembranas Posible lesión corneal con riesgo de: <ul style="list-style-type: none"> • Ulceración con perforación corneal • Endoftalmitis 	-Lavados con SSF varias veces al día -Si hay diplococos gram(-): Ingreso + <ul style="list-style-type: none"> • Penicilina G tópica + ceftriaxona IV a 25-50mg/kg en 1 dosis, máximo 125mg, durante 7 días. Tratamiento materno. • Eritromicina tópica/6horas + Penicilina 50.000 UI/kg/d cada 12h
CONJUNTIVITIS BACTERIANA	En 3º-10º día de vida Haemophilus, estrepto, estafilo	Secreción purulenta (menos intensa) Resto como niño más mayor Descartar asociación OMA, neumonía, meningitis (sobre todo por Haemophilus)	-Lavados SSF + tratamiento niño mayor -Si sospecha cuadro generalizado: tratamiento oral con amoxi-clavulánico
CONJUNTIVITIS DE INCLUSIÓN	A partir del 7º-14º día de vida (debe considerarse hasta los 3m) Infección <i>Chlamidia trachomatis</i> (D-K) Infección canal del parto No sirve profilaxis AB neonatal	Secreción mucopurulenta <i>unilateral</i> Inyección y edema conjuntival Hiperplasia papilar Pseudomembranas Puede dar cuadro sistémico: genital, ITU, respiratorio [15% neumonía intersticial]	-Pomada eritromicina 0.5% o de aureomicina 1% + eritromicina sistémica a 50mg/kg/d en 4 tomas, 10-14 días -Tratamiento de la madre y de la pareja sexual
CONJUNTIVITIS POR HERPES	Entre 5º-14º día de vida Infección por VHS-2 (genital) Infección del canal del parto (madre generalmente asintom.)	Ojo rojo brillante, <i>unilateral</i> Vesícula en margen palpebral Queratoconjuntivitis con úlcera dendrítica (fluoresceína ⊕).	-Aciclovir tópico cada 2 horas los primeros 3 días. Luego 5 veces al día durante al menos 7 días
PATOLOGÍA DEL SACO Y LA VÍA LAGRIMAL			
DACRIOCISTITIS	Infección aguda vía lagrimal	Tumoración dolorosa del canto interno ojo, párpado inferior y área periorbitaria nasal Drenaje pus al presionar	-Calor local -AB tópico en formas leves (amoxi-clavulánico) o sistémico (si más grave). -Si fluctúa o no se resuelve: drenaje quirúrgico por oftalmólogo
DACRIOADENITIS	Infección glándula lagrimal (niños, adolescentes) Bacteriana o vírica	Tumoración inflamatoria unilateral en 1/3 externo párpado superior Doloroso. Fiebre. Adenopatía preauricular	-AB orales (amoxi-clavulánico)
OBSTRUCCIÓN CONGÉNITA DEL CONDUCTO LÁCRIMONASAL	Sintomático desde 1 semana de nacimiento. 5% RN término, 10% RNPT Membrana distal en conducto lácrimonasal Asociación: otitis/faringitis	Epífora (progresivamente creciente) Secreción mucosa/mucopurulenta Conjuntivitis purulentas y dacriocistitis de repetición desde nacimiento Reflujo líquido al oprimir saco lagrimal 90-95% recanalizan espontáneamente (en<1a)	-Masaje hidrostático (presión enérgica desde el saco lagrimal hacia nariz 10-15 veces, 3-4 veces al día) -Compresas agua caliente 2-4 veces al día -Colirios AB si conjuntivitis -Si descarga mucopurulenta: pomada eritromicina durante 1 semana. -Si no se resuelve antes de 6 meses de vida o presentan complicaciones: derivar al <i>oftalmólogo</i>
PATOLOGÍA DE LA CÓRNEA			
QUERATITIS	Exógena [infección, traumática química, solar, parálisis facial, neuroparlítica (parálisis V par), lentes de contacto] Endógena (intracorneal): sífilis, tuberculosis, alergia	Dolor intenso (que aumenta con parpadeo) Fotofobia, lagrimeo, blefaroespasmos Inyección mixta/ciliar Pérdida transparencia (visión borrosa) Miosis (si componente iridiano) Fluoresceína ⊕ (lesión epitelial)	-Valoración urgente por oftalmólogo <ul style="list-style-type: none"> • Si hay lesión epitelial: <i>oclusión</i> (nunca si se sospecha etiología infecciosa o hay secreción) + tratamiento etiológico • Dilatación pupilar con ciclopéjico (atropina) • Pomada epitelizante -No usar corticoides tópicos en fase aguda
QUERATO CONJUNTIVITIS HERPÉTICA	Infección por VHS-1 Enfermedad recurrente o por primoinfección tras contacto	Vesículas párpado o raíz nasal, <i>unilateral</i> Dolor intenso Fotofobia, blefaroespasmos, secrec. Acuosa Disminución de la AV Fluoresceína ⊕ (úlceras dendríticas)	-Derivación urgente al oftalmólogo -Aciclovir tópico 5 veces al día, durante 7 días -Ciclopéjico cada 12 horas -Están contraindicados los corticoides
PATOLOGÍA ESCLERAL			

EPIESCLERITIS	Inflamación tejidos esclerales más superficiales Generalmente banal Rara evolución a escleritis	Lesión hiperémica nodular o plana Levemente dolorosa No alteración de la AV, corneal ni pupilar	-Autolimitada (2 semanas) -Tratamiento sintomático con colirios de AINE o corticoides -Derivar si no mejora en 2 semanas
ESCLERITIS	Inflamación tejidos más profundos. Rara en niños. Peor pronóstico (asociado a AR, LES, infecc. o agente químico)	Dolor severo Visión borrosa Lagrimo, fotofobia	-Derivar oftalmólogo -Tratamiento sistémico (antiinflamatorios tópicos u orales) -En ocasiones inmunosupresores
PATOLOGÍA OCULAR GRAVE			
UVEÍTIS	Anterior • ARJ pauciarticular (+ frec) • Traumatismo • Infección • Idiopática Posterior • Toxoplasmosis • Toxocariasis	Dolor ocular intenso Fotofobia. Disminución AV Visión borrosa (edema del iris) Inyección ciliar Miosis, pupila irregular. Reacción lenta Células y proteínas en CA (hipopion) Tyndall ⊕ Estudiar ANA, C3-C4, Ig, proteinograma, Mantoux, Rx tórax y serología toxoplasma	-Derivación urgente al oftalmólogo • Tratamiento agente casual (si hay) • Corticoides tópicos • Midriáticos ciclopéjicos (atropina 1%) • Inmunosupresores en casos refractarios -Derivación a consulta si sospecha de enfermedad sistémica
GLAUCOMA CONGÉNITO	1/15.000 RN vivos Bilateral (75%) Primario Asociado a anomalías oculares (aniridia, microftalmia) o sistémicas (p.e. Marfan) Secundario	Aumento tamaño globo ocular (bftalmos) Hiperemia mixta/ciliar Lagrimo, blefaroespasmo, escasa fotofobia Edema (córnea > 10mm). Opacidad corneal Midriasis media arreactiva Aumento de la PIO (ojo "duro")	-Derivación urgente al oftalmólogo -No dilatar jamás la pupila
OTRAS PATOLOGÍAS			
FATIGA OCULAR	Agotamiento m. ciliar o m. extraoculares por esfuerzos continuados de fijación, mala iluminación, ordenador...	Leve enrojecimiento Malestar ocular al final del día Cefalea (a veces)	-Descanso ocular -Lágrimas artificiales -Baños oftálmicos
ENFERMEDAD DE KAWASAKI	Etiología desconocida. Teoría del superantígeno Niños < 5 años	Fiebre (≥ 5 días) Cambios en las extremidades Exantema polimorfo Conjuntivitis bilateral no purulenta Cambios en cavidad oral y labios Linfadenopatía cervical ≥1'5 cm, unilateral	-Ácido acetilsalicílico + IGIV -En ocasiones: corticoides o pentoxifilina
PATOLOGÍA OCULAR TRAUMÁTICA [siempre precisan valoración por oftalmólogo]			
CONTUSIÓN OCULAR	Traumatismo contuso severo	Hifema (sangre en CA). En hifema <i>sin traumatismo</i> en el niño descartar: alteración coagulación, xantogranuloma juvenil, alteraciones vasculares iris, leucemia, retinoblastoma.	-Ingreso para reposo absoluto (riesgo de resangrado) -Valoración por oftalmólogo para valorar tratamiento precoz (corticoides, midriáticos e hipotensores oculares)
CAUSTICACIONES	Contacto con ácidos/álcalis		-Valoración oftalmológica urgente -No neutralizar -Lavado copioso con SSF más de 15 minutos (lavar también fondos de saco)
TÓXICOS o QUEMADURAS TÉRMICAS/SOLARES	Exposición a tóxicos Exposición solar intensa (nieve, soldadura): queratitis actínica	Muy dolorosa Debut agudo Inicio noche tras exposición Fluoresceína puede ser ⊕	-Valoración urgente por oftalmólogo -Analgesia -Pomada AB -Midriáticos (evitan fotofobia)
EROSIÓN CORNEAL		Dolor intenso Blefaroespasmo, lagrimo, fotofobia Sensación de c. extraño Fluoresceína ⊕	-Pomada AB al menos 3 veces al día -Oclusión (asegurarnos que no hay infección ni secreciones) -Ciclopéjico -Pomada epitelizante
C EXTRAÑO CONJUNTIVAL o CORNEAL	Lo más frecuente: bajo el párpado superior	Enrojecimiento Inflamación corneal Tinción con fluoresceína ⊕ (líneas verticales con úlcera superior)	-Evertir párpado superior y retirar cuerpo extraño con gasa previa anestesia con colirio -En corneales/conjuntivales: retirar con objeto romo + antibioterapia
LACERACIONES PALPEBRALES	Si afecta canto interno pueden alterar el aparato lacrimal		-Sutura simple -Sutura previo sondaje (oftalmólogo)

FÁRMACOS COMUNES UTILIZADOS EN OFTALMOLOGÍA PEDIÁTRICA

FLUORESCÉINA (TÓPICA OFTÁLMICA)

- Detecta defectos epiteliales y cuerpos extraños. Visualización con luz azul o de Wood. Sólo las zonas teñidas de la superficie ocular que son inmóviles representan ulceraciones, ya que las secreciones también aparecen teñidas.
- Indicaciones: dx de irregularidades en superficie corneal y cambios en el grosor del epitelio. Detección de cuerpos extraños.
- Posología: Aplicar 1 gota de colirio o 1 tira diagnóstica. Mantener **ojos cerrados durante 1 minuto**. Lavar con suero salino u otro colirio que vaya a aplicarse a continuación para eliminar los restos de colorante.
- Efectos adversos [EA]: irritación ocular, **hipersensibilidad**, decoloración transitoria de la piel adyacente
- Precauciones: Antes de la administración interrogar sobre antecedentes de alergia y factores de riesgo de mala respuesta a la adrenalina (betabloqueantes). Disponer de recursos para tratar anafilaxia. **Observar al paciente al menos 30 minutos tras la administración.**

ANTIBIÓTICOS TÓPICOS OFTÁLMICOS

- COLIRIOS [1 gota/3-4 horas inicialmente o más frecuentemente en procesos graves]
 - Colircusi Aureomicina [clortetraciclina] – Bacteriostático de amplio espectro. EA: Escozor y quemazón ocular, sensibilización alérgica. **Contraindicado en niños < 3 años. No usar en embarazo ni lactancia.**
 - Colircusi Cloramfenicol [cloramfenicol] – Amplio espectro y buena penetración. Utilizar sólo en infecciones oculares superficiales cuando otros AB no son eficaces. EA: Escozor y quemazón ocular, sensibilización alérgica. Ocasionalmente, fotodermatitis y anemia aplásica. Suspender inmediatamente en caso de sospecha de hipersensibilidad o anafilaxia.
 - Colircusi Gentamicina [gentamicina] – Bactericida aminoglucósido con actividad sobre Gram(-) y *S.aureus*. EA: Escozor y quemazón ocular, sensibilización alérgica.
 - Tobrex, Tobrabact [tobramicina] – Perfil similar a gentamicina, con mayor actividad frente a *P. aeruginosa*. EA: Escozor y quemazón ocular, sensibilización alérgica
 - Oftacilox [ciprofloxacino] – Especialmente activo frente a *P.aeruginosa* y Gram(-). Profilaxis úlceras corneales. **No usar en niños < 1 año** (salvo como alternativa). EA: Escozor y quemazón ocular, sensibilización alérgica.
 - Oftalmotrim [polimixina B, trimetoprim] – EA: Escozor y quemazón ocular, sensibilización alérgica
 - Oftalmowel [gramcidina, neomicina, polimixina] – EA: Escozor y quemazón ocular, sensibilización alérgica
- POMADAS [3-4 aplicaciones/día o 1 aplicación/noche complementando el colirio]
 - Oftalmolosa Cusi Aureomicina [clortetraciclina]
 - Oftalmolosa Cusi Eritromicina [eritromicina] – Profilaxis oftalmia neonatal (una aplicación en cada ojo en los primeros 30 minutos de vida). EA: Escozor y quemazón ocular, sensibilización alérgica.
 - Oftalmolosa Cusi Cloramfenicol [cloramfenicol]
 - Oftalmolosa Cusi Gentamicina [gentamicina]
 - Tobrex [tobramicina]
 - Fucithalmic [ácido fusídico] – Acción predominante sobre Gram(+), especialmente *S. aureus*. EA: Escozor y quemazón ocular, sensibilización alérgica. No usar lentes de contacto blandas durante el tratamiento.

ANTIBIÓTICO CON CORTICOIDE TÓPICO OFTÁLMICO [1-3 veces al día]

- Terra Cortril Oti Ofta [hidrocortisona, polimixina B, oxitetraciclina]
- Tobradex [dexametasona, tobramicina]

ANTIVIRALES TÓPICOS OFTÁLMICOS [1 aplicación 5 veces al día, durante 10 días]

- Zovirax Oftálmico [aciclovir] – Pomada tópica en infecciones herpéticas (efectivo frente a VHS y VVZ, pero no frente a adenovirus). EA: Poca toxicidad local, pero pueden producirse irritación ocular, queratitis punctata superficial reversible, conjuntivitis e hipersensibilidad. Teratogenia potencial. **Evitar en embarazo salvo que beneficio potencial exceda el riesgo para el feto (FDA: C).**
- Virgan [ganciclovir] – Queratitis herpética superficial. Poca experiencia de uso. EA: Quemazón o picor ocular, queratitis punctata. Teratogenia potencial. Evitar en embarazo y lactancia.

ANTIALÉRGICOS

- Bilina, Livocab [levocabastina] – 1 gota/12 horas, si es preciso iniciar con 1 gota/6-8 horas Eficacia moderada en sintomatología leve. EA: Picor, sensación de quemazón. Dermatitis de contacto. Glaucoma de ángulo cerrado. Portadores de lentes de contacto hidrofílicas. Evitar uso prolongado.
- Aflun, Corifina Colirio [azelastina] – 1 gota/6-12 horas. Perfil similar a la levocabastina. EA: Picor, sensación de quemazón. Dermatitis de contacto. Glaucoma de ángulo cerrado. Portadores de lentes de contacto hidrofílicas. Evitar uso prolongado.
- Cusicrom Oftálmico [ácido cromoglicídico] – 1 gota/6-8 horas. Inhibidor de la degranulación de los mastocitos usado en profilaxis y tratamiento síntomas leves conjuntivitis alérgica. Tarda varios días en comenzar a actuar. EA: Picor, sensación de quemazón. No usar lentes de contacto blandas durante el tratamiento.
- Tilavist [nedocromilo sódico] – 1 gota/6-12 horas. Perfil similar cromoglicato, con mayor duración de acción. EA: Picor, sensación de quemazón.

ANTINFLAMATORIOS NO ESTEROIDEOS TÓPICOS OFTÁLMICOS [1-2 gotas/6-8 horas]

- Voltaren Colirio, Diclofenaco Oftal Lepori [diclofenaco] – Utilidad limitada en postoperatorio y en procesos inflamatorios del ojo. No se ha demostrado eficacia contrastada en conjuntivitis crónica no infectada, iridociclitis o blefaritis.
- Ocuflur [flurbiprofeno], Oftalar [pranoprofeno] – 1 gota/4-6 horas

POMADAS EPITELIZANTES

- Pomada ocular epitelizante Novartis [complejo aminoácidos, gentamicina, metionina, palmitato de retinol] – Regeneración tejido lesionado o reparación de pérdida de sustancia. 1 aplicación 3-4 veces al día.