

# PROTOCOLO DE ACTUACIÓN ANTE UN PACIENTE CON COJERA EN URGENCIAS DE PEDIATRÍA

Sección Urgencias pediátricas

Elaborado: Yurena Aguilar de la Red (Residente de Pediatría)

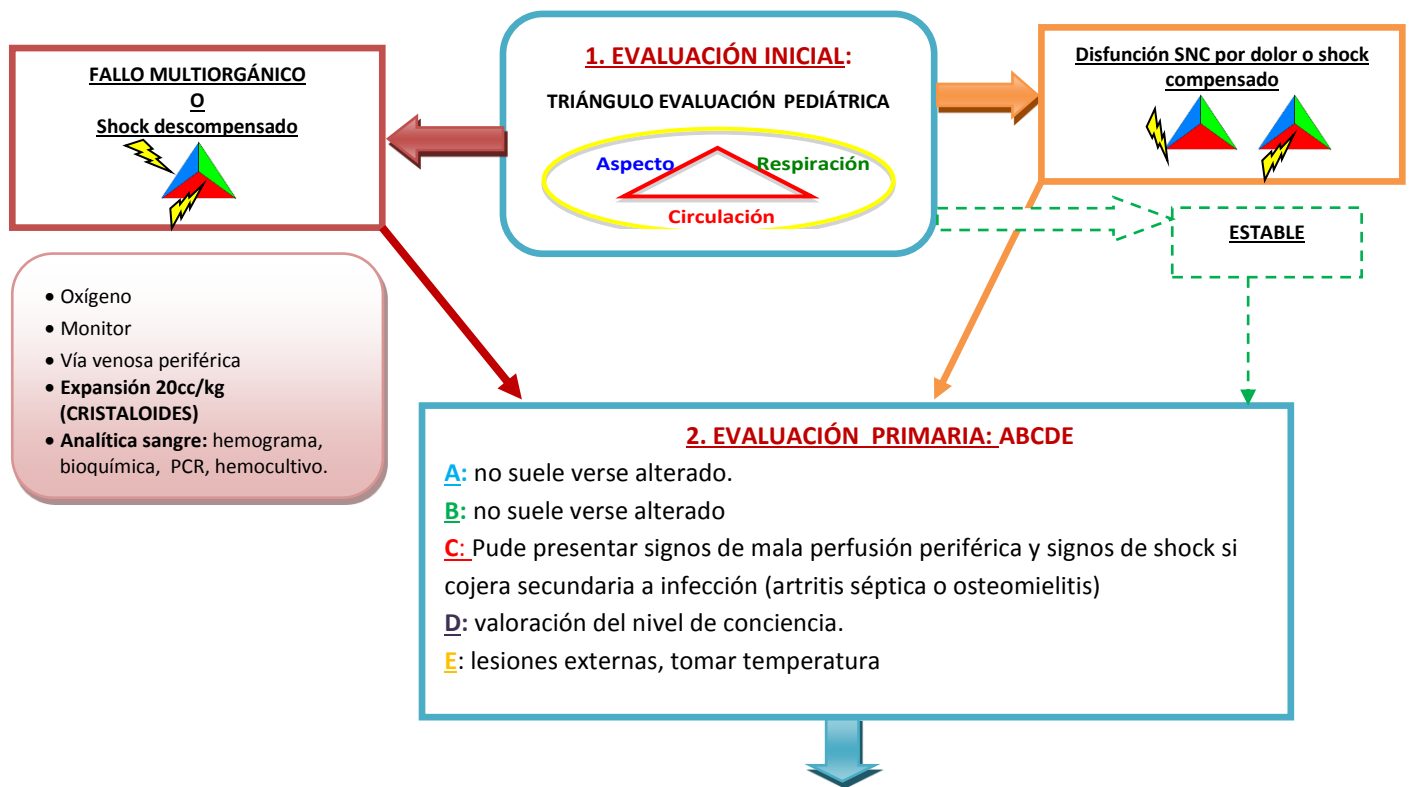
Concepción Míguez Navarro (Adjunto Urgencias Pediátricas).

Supervisión: Jorge Lorente Romero (Adjunto Urgencias Pediátricas)

Agosto 2017

## COJERA

- **Definición:** Dificultad para la deambulación evidenciada como asimetría de la marcha secundaria a dolor, debilidad, deformidad o asociación de ambas.
- **Epidemiología:** Supone 4/1000 visitas a Urgencias pediátricas. Puede ser debida por un amplio abanico de etiologías que involucren tanto a patología banal y de buen pronóstico como a patologías que amenazan la vida del paciente o suponen una importante morbilidad osteoarticular. No obstante, la etiología más frecuente se incluye en el primer grupo, siendo la traumática y la sinovitis transitoria de cadera las causas más frecuentes.
- **Patologías que puede involucrar:**
  - **Osteoarticular:** La causa más frecuente secundaria o no a traumatismos, infecciones o inflamación secundaria.
  - **Neuromuscular:** Pueden provocar debilidad como origen de la cojera asociada generalmente a otros hallazgos patológicos en la exploración neurológica. Engloban patología de la unión neuromuscular, neuropatía periférica (incluido Sd Gillain-Barre), distrofias musculares y la distrofia simpático-refleja.
  - **Síndrome de origen reumático:** causa rara de debut en la infancia pero a tener en cuenta en niños con antecedentes familiares de enfermedades reumáticas, faringoamigdalitis de origen estreptocócico.
  - **Tumores:** frecuentes en infancia los tumores primarios osteoarticulares que pueden debutar como fracturas patológicas o dolores insidiosos con o sin síndrome constitucional. También pueden afectarse como infiltración de tumores de origen hematológico.



### 3. EVALUACIÓN SECUNDARIA:

#### SAMPLE:

**S:** Cojera: duración y curso, dolor (localización), deformidad, debilidad muscular, fiebre, síndrome constitucional, lesiones cutáneas (púrpura, exantema).

**A:** Alergias

**M:** tratamiento que esté tomando en la actualidad.

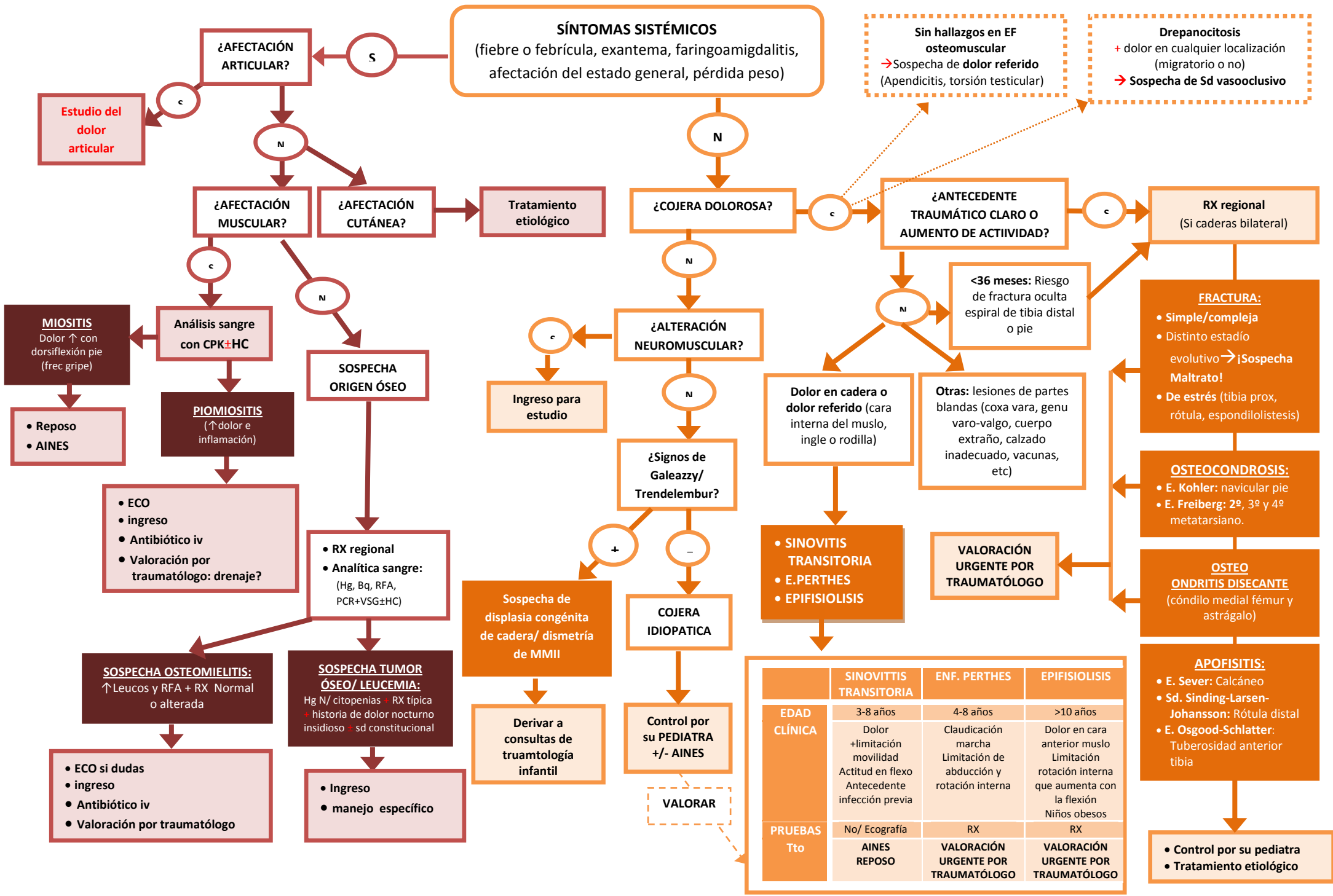
**P:** enfermedad reumática diagnosticada, obesidad, hipogonadismo, hipotiroidismo, antecedentes familiares de enfermedad reumática

**L:** última comida

**E:** traumatismo previo, cambio calzado, inyección intramuscular (vacunas), lesión de partes blandas. Antecedente de infección previa las 4 semanas previas (faringea, diarrea)

#### EXPLORACIÓN FÍSICA:

- **General** que debe incluir abdomen y testículos ya que alguna patología abdominal o testicular puede presentarse como dolor referido a cadera o cojera
- **Neurológica completa** con valoración de fuerza, sensibilidad y reflejos osteotendinosos
- **Pies:** lesiones cutáneas, cuerpo extraño
- **Osteomuscular. 1) Inspección y palpación:** de extremidades inferiores y espalda (incluir regiones de inserción tendinosa y fascias) comparándolas con la extremidad contralateral en bipedestación y decúbito (actitud de los miembros, atrofia muscular, postura antiálgica, deformidad, diferencia longitud, calor, rubor). **2) Rango de movilidad articular:** activa y pasiva de cadera, rodilla y tobillo (limitaciones y su grado, rigidez, hiperlaxitud, clicks, dolor, derrame). **3) Puntos dolorosos:** localización y caracterización (inflamación, deformidad, lesiones visibles como hematomas, cicatrices). **4) Marcha:** observación de la marcha sin calzado y con exposición de los miembros y espalda, observar simetría (antiálgica con disminución de la fase de apoyo, en estepaje, claudicación en marcha simple, de talones o de puntillas). **5) Cadera:** explorar rotación de la cadera para valoración de alteración articular o periarticular, trocánter mayor, espina iliaca anterosuperior. Signo de Trendelenburg. Positivo: cuando hay descenso de cadera contralateral con la flexión de la rodilla estando en bipedestación (por inestabilidad, cadera displásica). Negativo: ambas caderas sobre un plano horizontal con la flexión de la rodilla estando en bipedestación. Signo de Galleazzy: estando en decúbito supino flexionar ambas caderas y rodillas. Si ambas rodillas quedan a la misma altura (signo negativo) no hay patología, si una de las rodillas queda más baja que la otra (signo positivo) pone en evidencia una disimetría de miembros inferiores secundario o no a displasia de cadera evolucionada. Signo de Fabere: dolor en región sacroiliaca con la presión sobre la rodilla estando en flexión de cadera y rodilla con el talón sobre la rodilla contralateral (rotación externa de cadera). Evidencia sacroileitis ipsilateral al lado doloroso.



### 3. EVALUACIÓN TERCARIA:

#### PRUEBAS COMPLEMENTARIAS:

- **Analítica de sangre.** Indicaciones: síntomas sistémicos concomitantes: fiebre, afectación del estado general.
  - Hemograma, bioquímica: incluir CPK si sospecha de origen muscular y VSG si sospecha de osteomielitis.
  - Hemocultivo y PCR/PCT en casos de afectación musculoesquelética con fiebre (riesgo de extensión osteomuscular de bacteriemia)
- **Radiografía:** sólo de la región afectada o bilateral en caso de afectación de caderas.
  - Descartar fractura tras cojera traumática o de origen desconocido en menores de 36 meses de edad.
  - Sospecha clínica de enfermedad de Perthes o Epifisiolisis.
  - Descartar enfermedad infecciosa ósea o lesión lítica u ocupante de espacio (tumores primarios o secundarios) en casos de dolor óseo con síntomas sistémicos larvados (febrícula, síndrome constitucional) de evolución subaguda o crónica.
- **Ecografía:** de la región afectada.
  - Valorar profundidad de lesión inflamatoria cutánea /muscular causante de la incapacidad (celulitis, piomiositis). Un absceso muscular puede no verse en ecografía (sobre todo en músculos profundos como el psoas), la prueba diagnóstica más rentable es la RMN.
  - Duda diagnóstica entre sinovitis transitoria o artritis.
  - Sospecha de osteomielitis con radiografía inicial normal.

#### TRATAMIENTOS ESPECÍFICOS:

##### **- ANTIBIÓTICO EMPÍRICO:**

- Osteomielitis
  - 3m-4a: Cefuroxima 150-240mg/kg/día (c/8h, máx 6g/día)
  - >5a: Cloxacilina 100-150mg/kg/día (c/6h, máx 6g/día)
- Drepanocitosis: Cloxacilina + Cefotaxima
- Miositis: Cloxacilina + Clindamicina

##### **- DRENAJE QUIRÚRGICO:** absceso muscular/ cutáneo

##### **- TRATAMIENTO TRAUMATOLÓGICO ESPECÍFICO:**

- Fracturas, osteocondrosis, osteocondritis disecante, sospecha de tumor óseo.

#### INDICACIONES DE INTERCONSULTA A ESPECIALISTA URGENTE:

-Sospecha o diagnóstico de fractura, osteocondritis disecante, enfermedad de Perthes, epifisiolisis, osteomielitis, tumor óseo, piomiositis (si necesidad de drenaje)

#### INDICACIONES DE DERIVACION A CONSULTAS EXTERNAS:

-Sospecha de displasia congénita de caderas evolucionada, disimetría de miembros.

#### INDICACIONES DE INGRESO

-Alteración neuromuscular en la exploración física, fracturas que requieran reducción/estabilización quirúrgica urgente o para control del dolor, sospecha de tumor óseo primario o secundario, sospecha de osteomielitis, piomiositis, drepanocitosis con sospecha de síndrome vasooclusivo.

#### RECOMENDACIONES DE TRATAMIENTO EN DOMICILIO:

- Cojera idiopática, sinovitis transitoria, apofisitis y miositis. Manejo con AINEs según necesidad y reposo relativo. Revaloración por su Pediatra de atención primaria.

**COJERA IDIOPÁTICA:** importante revaloración por su Pediatra para descartar cuadro insidioso de E. Perthes o sinovitis transitoria intentando identificar limitación de la movilidad articular característica. Ante duda realizar radiografía o derivar a Traumatología de manera urgente según grado de sospecha.

**BIBLIOGRAFÍA:**

1. Perry DC, Bruce C. Evaluating the child who presents with an acute limp. *BMJ* 2010; 341: c4250.
2. Kost S. Limp. In: *Textbook of Pediatric Emergency Medicine*, Fleisher GR, Ludwig S, Henretig FM(Eds), Lippincott Williams &Wilkins, Philadelphia 2006.p415.
3. Leung A K, Lemay JF. The limping child. *Am Fam Physician* 2000; 61: 1011.

