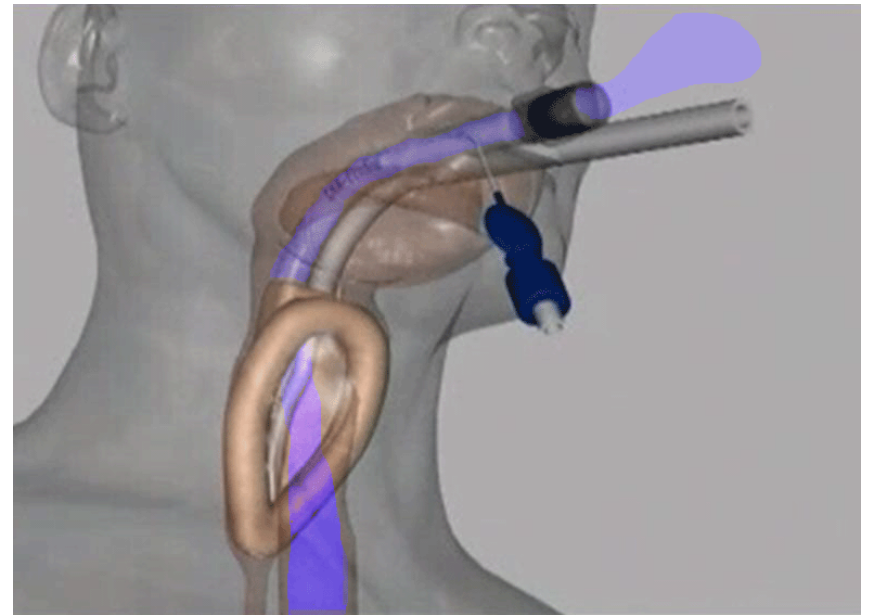
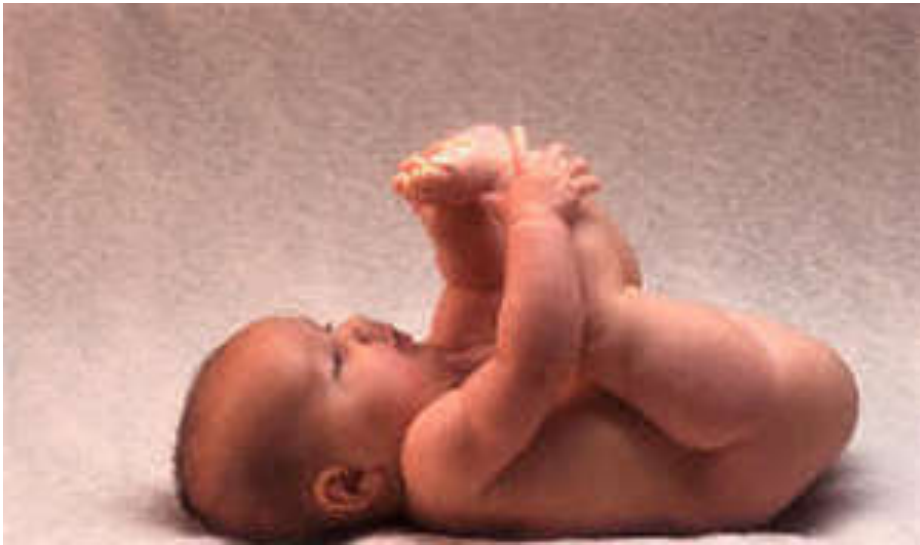

# Curso teórico-práctico de empleo de la Mascarilla Laríngea en Anestesia Pediátrica y en Cirugía Mayor Ambulatoria



# MÓDULO AI

**Mascarilla Laríngea ProSeal  
en Cirugía Mayor  
Ambulatoria. Generalidades  
y consideraciones  
anatómicas**

# OBJETIVOS

- **Describir las características de la cirugía ambulatoria y sus principales requerimientos anestésicos.**
- **Conocer las características diferenciales de la mascarilla laríngea Pro-Seal y las principales consideraciones anatómicas necesarias para el uso adecuado de la misma.**

# ÍNDICE

**1. Introducción: Concepto de Cirugía Mayor Ambulatoria.**

**1.1 Ventajas de la Mascarilla Laríngea en Cirugía Ambulatoria.**

***Dra. Zaballos***

**2. Descripción de la Mascarilla laríngea Pro-Seal.**

***Dra. Salomé Agusti***

**3. Consideraciones anatómicas.**

***Dra. Ana Peña***



# Definición de Cirugía Mayor Ambulatoria

- **Realización de procesos quirúrgicos, con cualquier tipo de anestesia, que precisan cuidados postoperatorios poco intensivos y que no requieren ingreso hospitalario.**

# Cirugía Mayor Ambulatoria

- **Expansión muy importante en los últimos años.**
- **Inicialmente se realizaban procesos de dificultad menor o moderada, en la actualidad se incluyen procesos más complejos.**
- **Limitada en sus comienzos a intervenciones de corta duración (60 min.), actualmente los tiempos son mayores.**
- **Se incluyen cirugías con bajo riesgo de complicaciones postoperatorias**

# Criterios de selección de pacientes

- **Condiciones médicas y sociales**
- **El paciente debe disponer de un adulto en las 24 h siguientes a la intervención que acompañará al paciente en casa**
- **Los candidatos deben ser pacientes en buen estado de salud básicamente pacientes ASA I y ASA II.**
- **En ciertas cirugías pueden ser admitidos pacientes ASA III (cirugía oftalmológica, biopsia de próstata)**
- **La tendencia actual es a incluir pacientes con más enfermedades asociadas.**

# Ventajas de la Cirugía Ambulatoria

- **Disminución del gasto sanitario**
- **Trabajo en una unidad especializada facilitando el trabajo en grupo**
- **Paciente: retorno al domicilio sin separarse de sus familiares ni de su entorno**
- **Incidencia escasa de complicaciones intraoperatorias y postoperatorias.**

# ANESTESIA IDEAL EN CIRUGÍA AMBULATORIA

- Anestesia de gran calidad
- Segura y eficiente
- Escasa frecuencia de efectos adversos intraoperatorios y postoperatorios
- Técnica anestésica meticulosa
- Asegurar calidad en la recuperación

# Recuperación del paciente en CMA

- **Fase I:**
  - Recuperación de los reflejos vitales
  - Tiene lugar en la unidad de recuperación postoperatoria.
  - El paciente emerge de la anestesia
- **Fase II:**
  - Recuperación de las funciones fisiológicas con el objetivo de estar apto para el alta domiciliaria.
  - Control de síntomas como náuseas y vómitos
  - Control del dolor
  - Control de sensación de fatiga, mareo..
- **Fase III:**
  - recuperación tardía tras el alta en casa, hasta reanudar su actividad física previa y reincorporación laboral

# Ventajas de la mascarilla laríngea que favorecen el éxito de la CMA

- Disminuye los requerimientos anestésicos
  - Hipnóticos
  - Relajantes musculares
  - Necesidad de anticolinesterásicos
- Cambio rápido de la técnica anestésica si se precisa (CAM a A. general )
- Facilita la recuperación
- Disminuye efectos secundarios

# Mascarilla Laríngea ProSeal

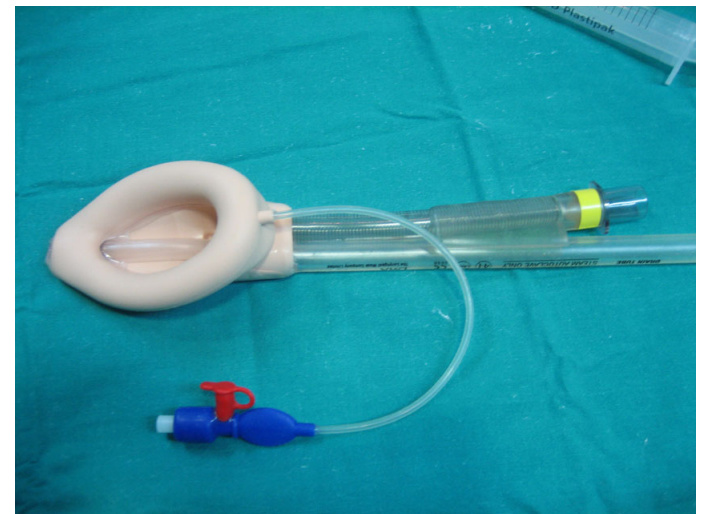
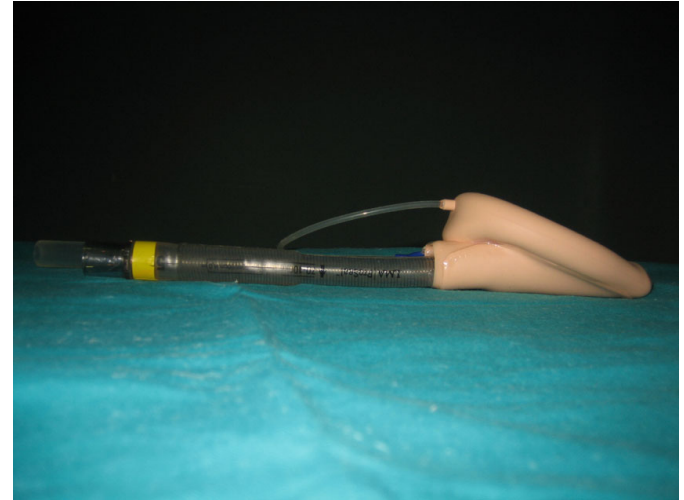
## Introducción

- **La mascarilla laríngea ProSeal (MLP) mejora las características ventilatorias de la mascarilla laríngea clásica (MLC), con nuevas características del manguito.**
- **Ofrece protección de la regurgitación y la insuflación gástrica con la incorporación de un tubo de drenaje, que independiza el tracto digestivo.**

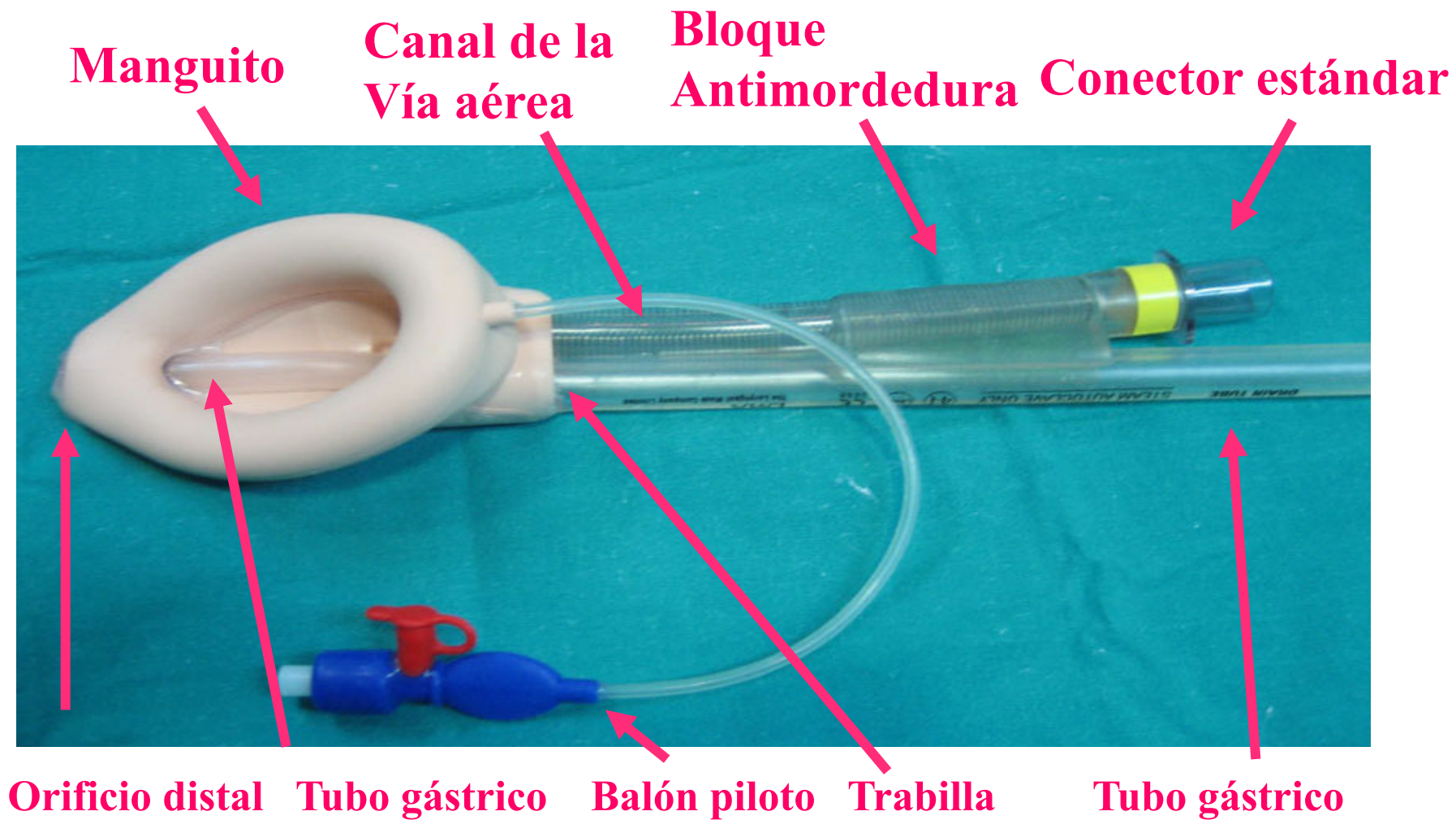


# DESCRIPCIÓN

- **Está hecha de silicona.**
- **Es reutilizable**
- **Para adultos disponemos de tamaños: 3,4 y 5.**
- **Contiene una estructura metálica que producen alteración en el campo magnético (no es útil en la resonancia magnética)**

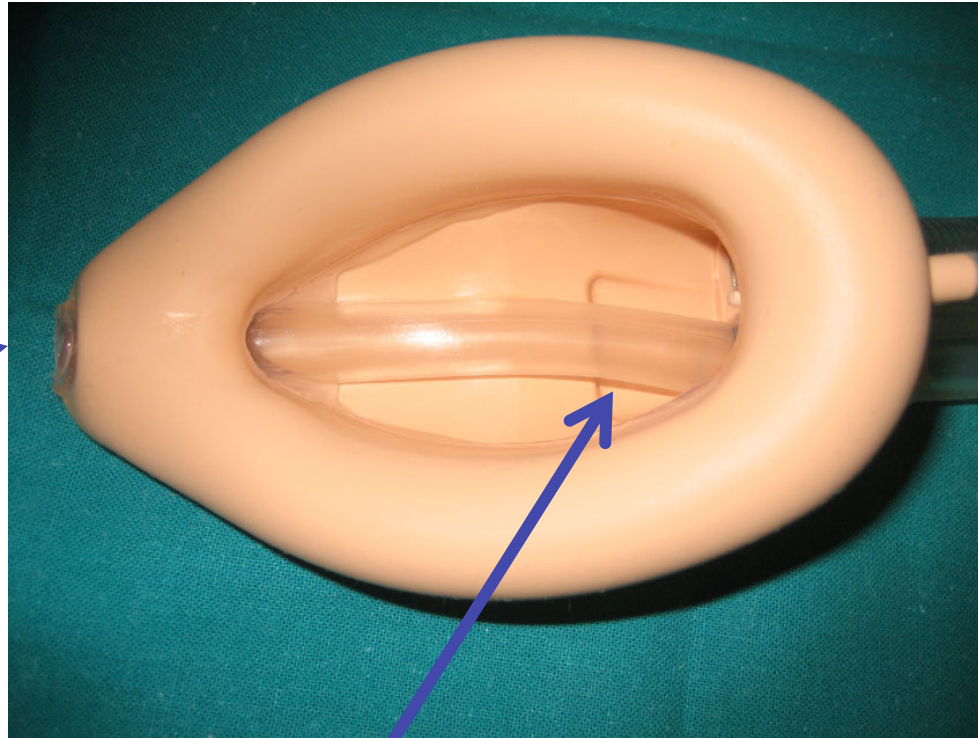


# Componentes de la ML ProSeal



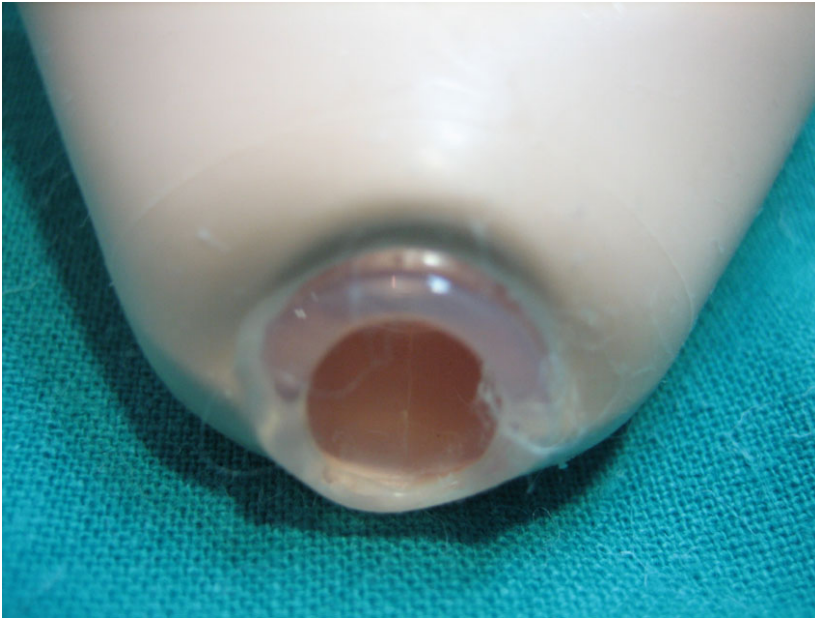
# Visión proximal de la ML ProSeal

**Extremo distal  
del tubo gástrico  
para sellado  
con el esfínter  
esofágico**

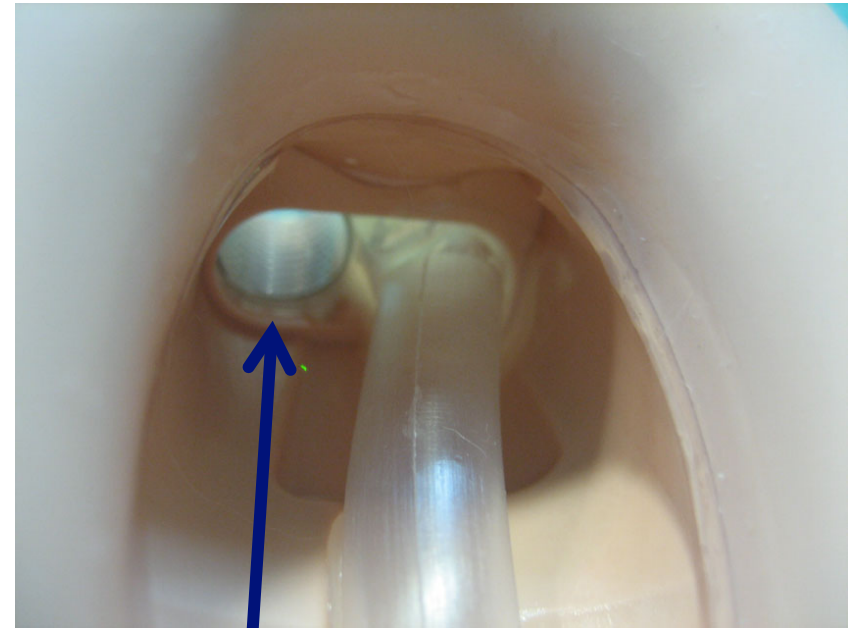


**Canal accesorio posterior al tubo gástrico: permite  
la limpieza de secreciones**

# Visión proximal de la ML ProSeal



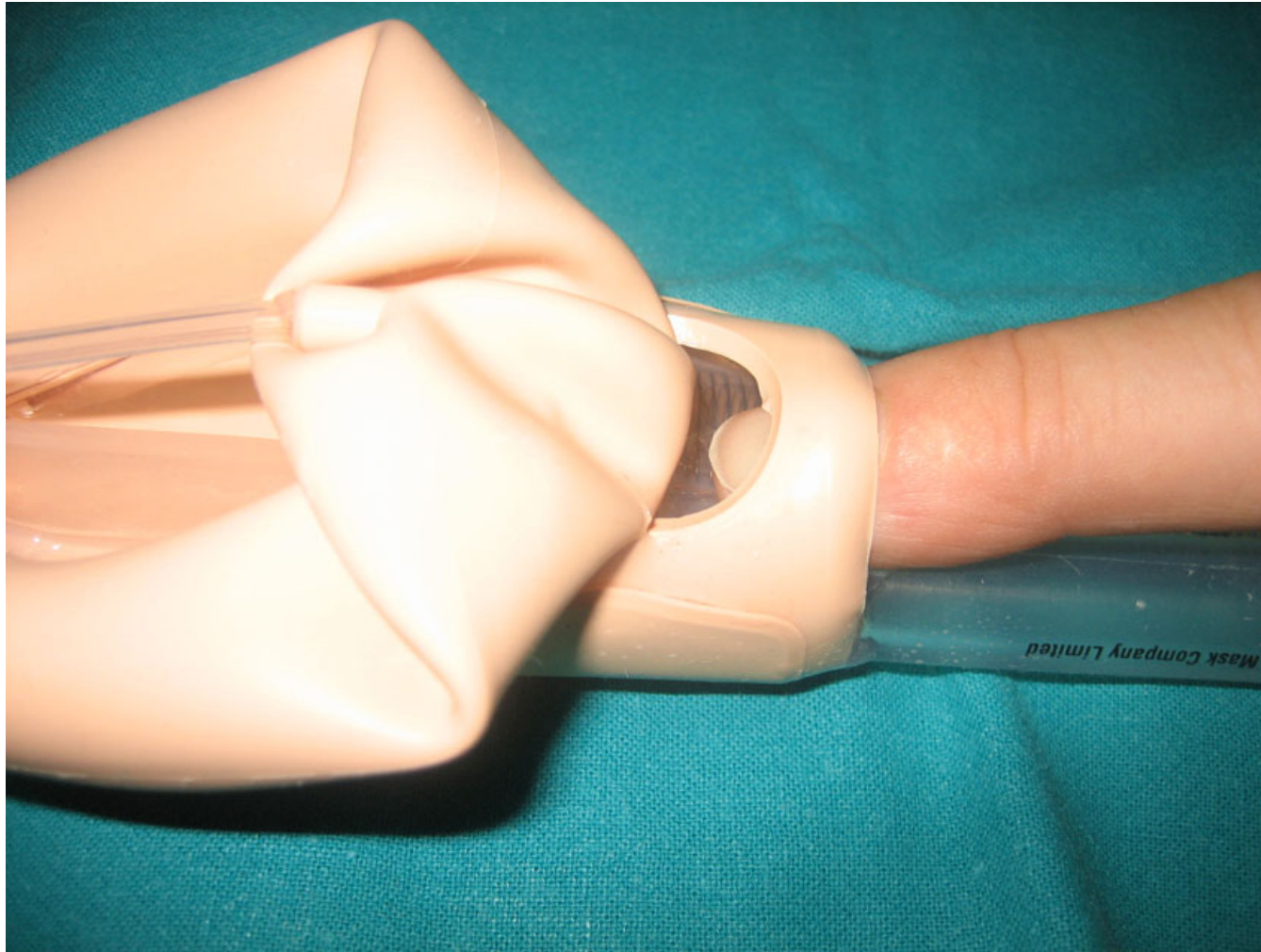
**Detalle de la apertura distal del tubo de drenaje**



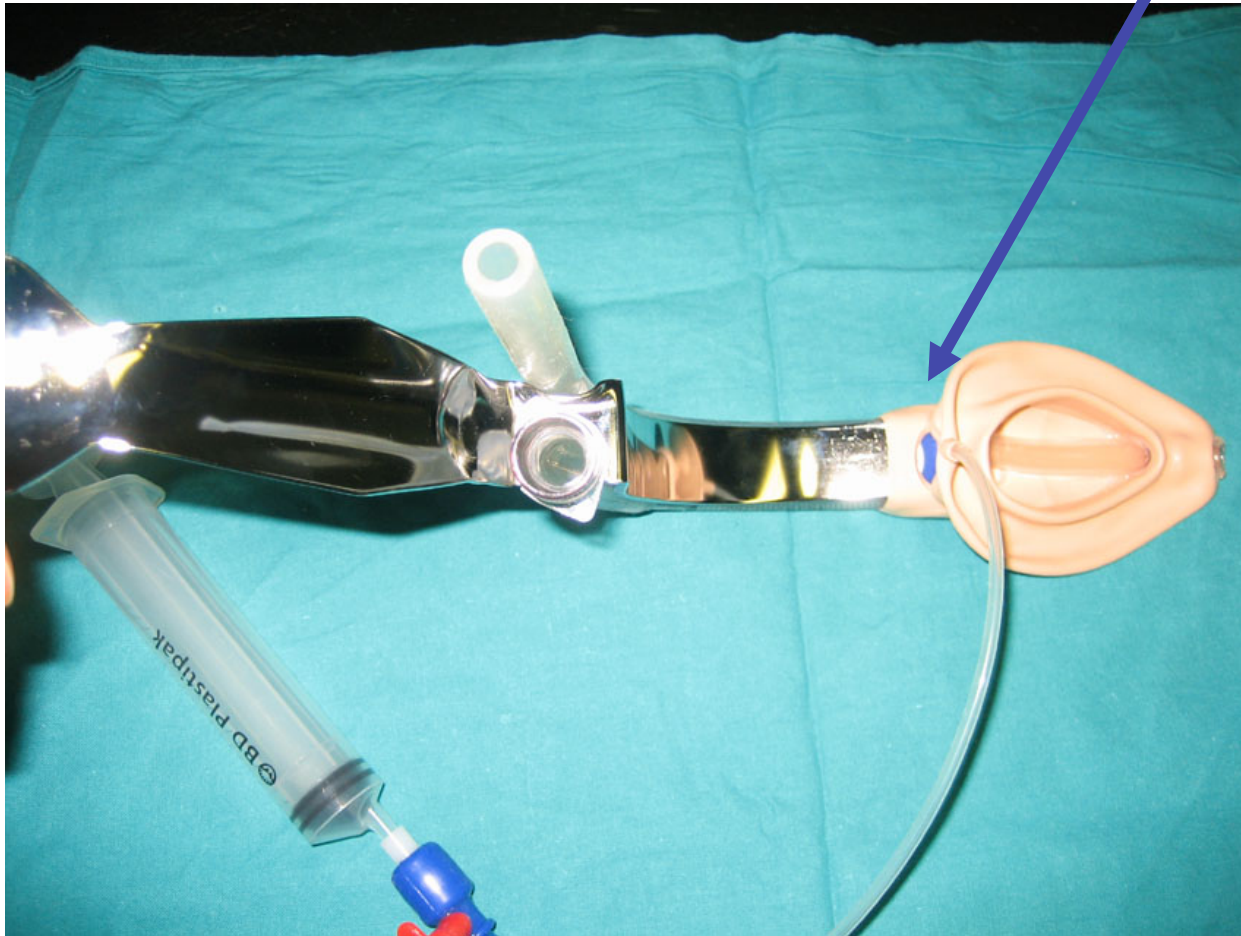
**Canal de la vía aérea con un diámetro interno de 10 mm**



# Detalle de la trabilla para facilitar la introducción con el dedo



# Instrumento introductor adaptado a la trabilla de la mascarilla

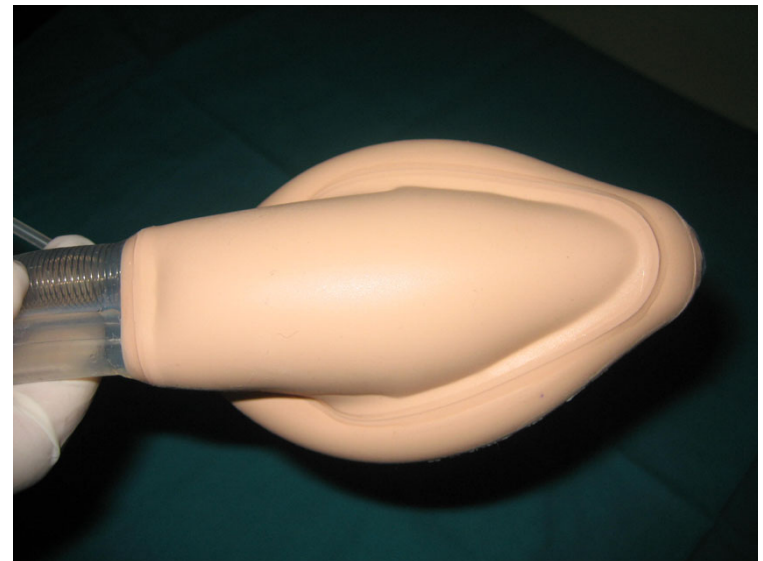
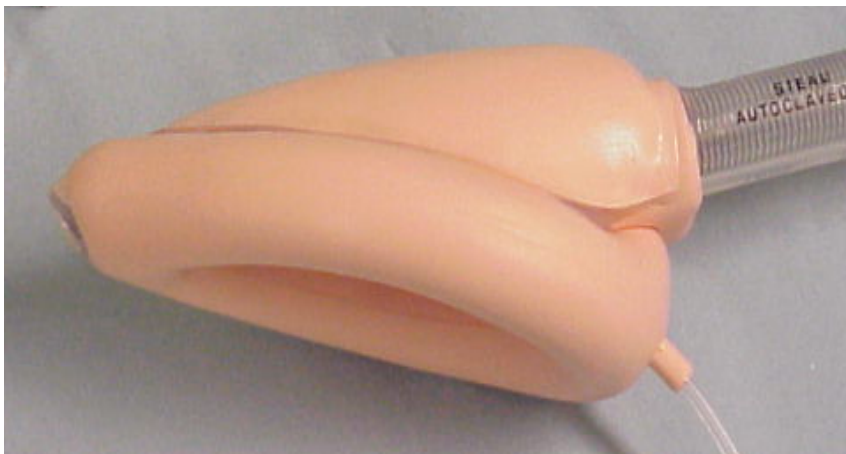
# Cambios de la ML ProSeal en comparación con la ML Clásica I

<b>Modificación en MLP</b>	<b>Objetivo del cambio</b>
<b>Segundo manguito añadido en la superficie dorsal</b>	<b>Mejora el sellado presionando el manguito ventral en el tejido periglótico</b>
<b>Dorso de la mascarilla más blando</b>	<b>Permite mayor espacio al manguito dorsal mejorando el sellado</b>
<b>Manguito ventral más grande en su parte proximal</b>	<b>Facilita el sellado, taponando los huecos a nivel de la faringe proximal</b>

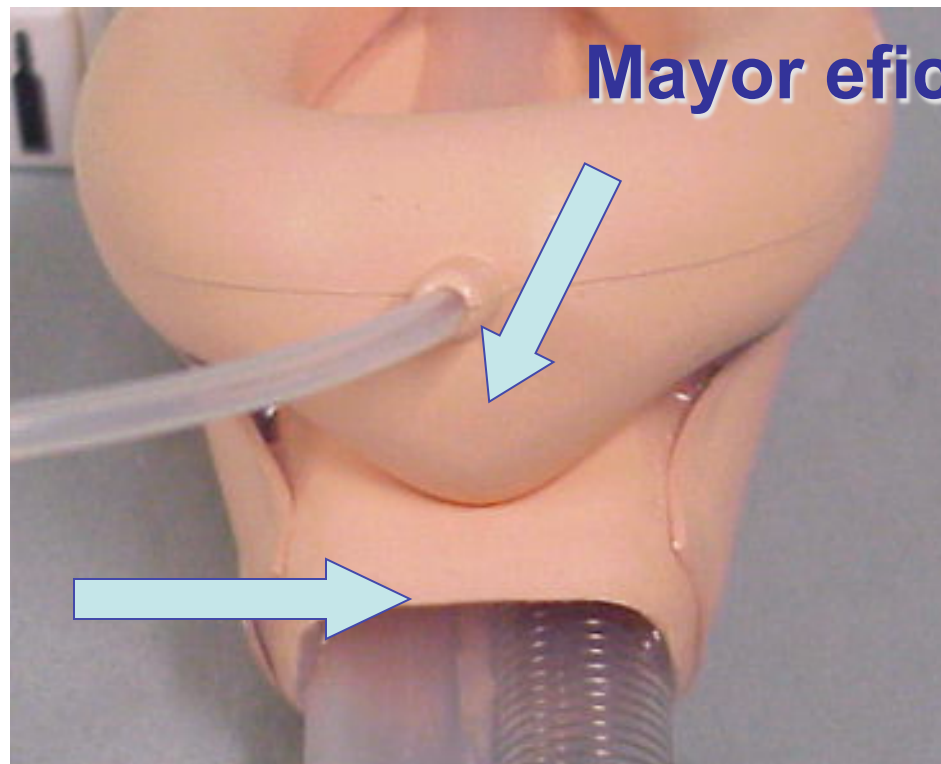
# Manguito posterior

El manguito posterior aumenta el sellado y distribuye con suavidad la presión sobre la pared faríngea posterior





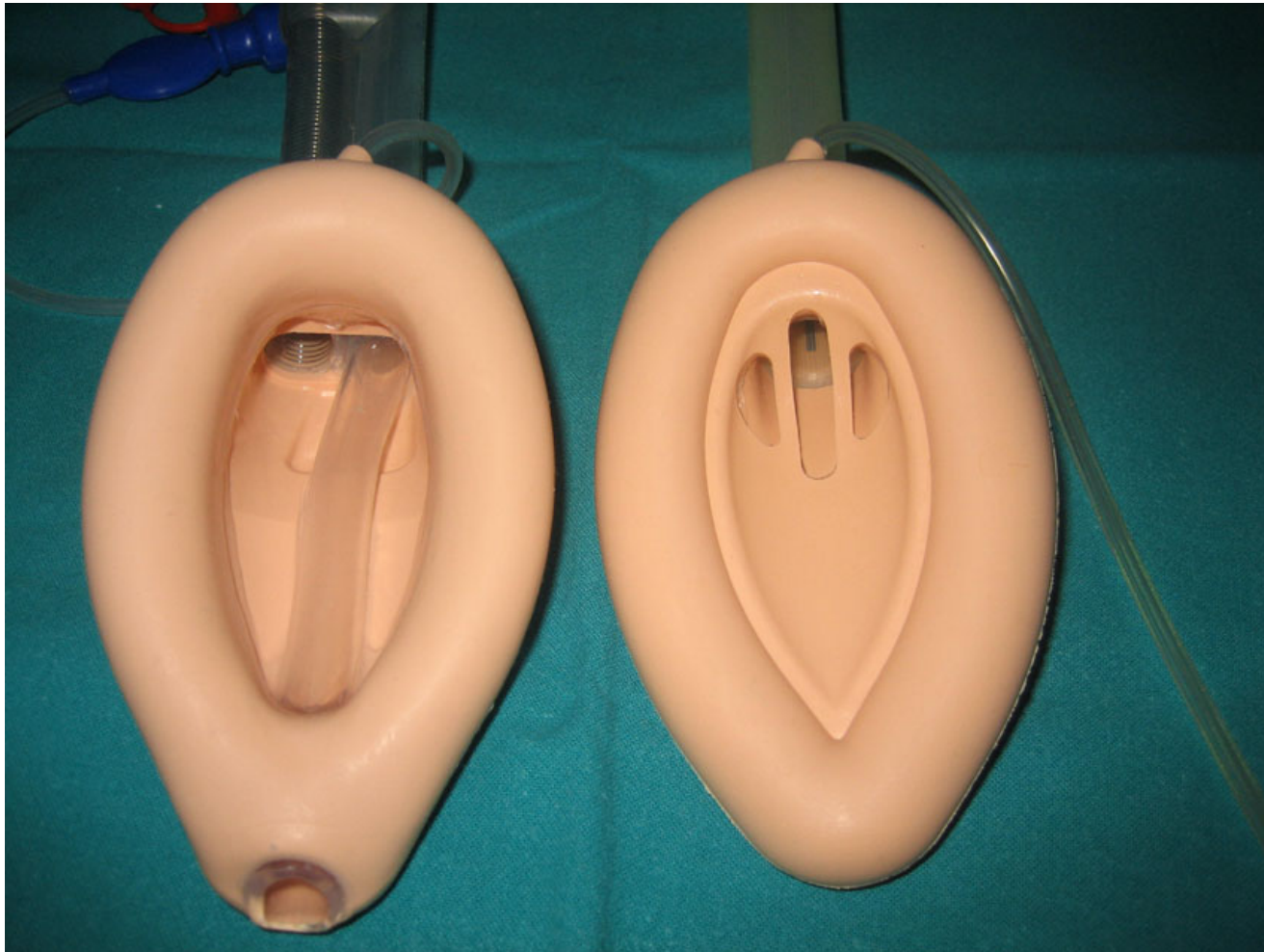
# Extensión posterior del manguito



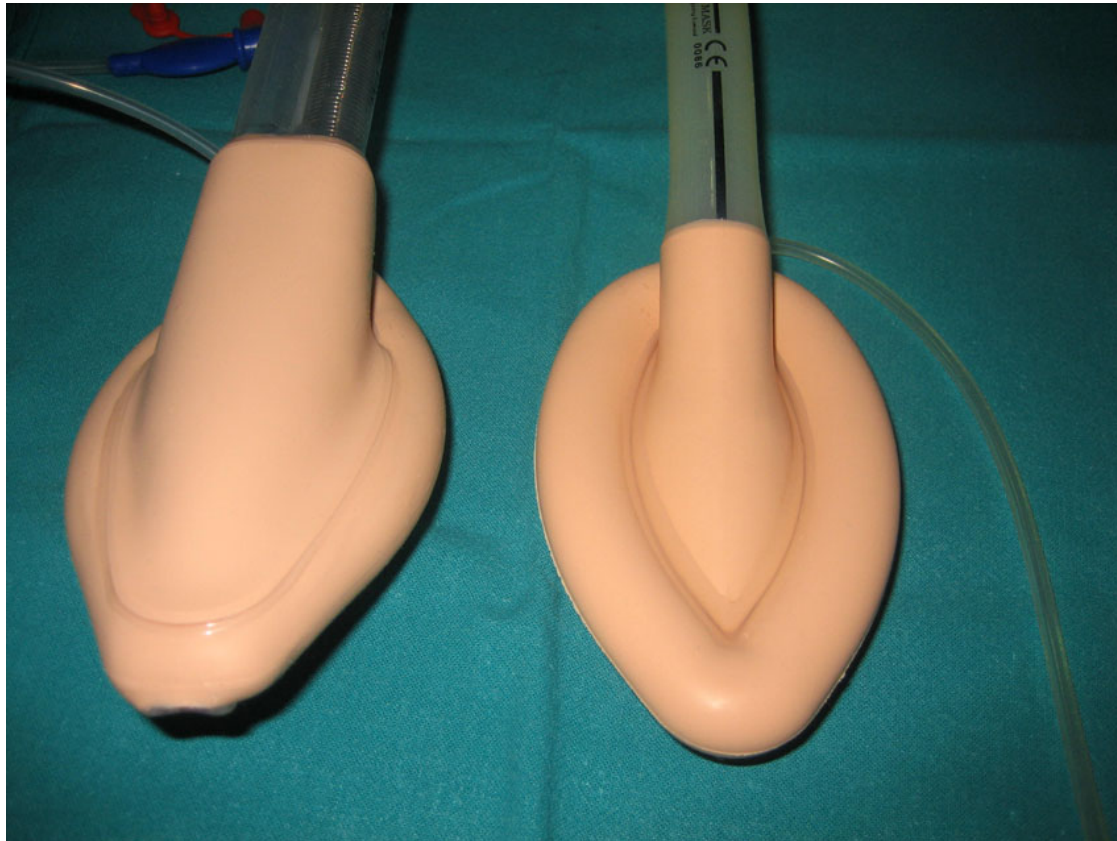
Mayor eficacia sellado

...hueco para el dedo, o el instrumento introductor

# Manguito ventral más grande



# Imagen dorsal de la ML Clásica y de la ML Pro-Seal



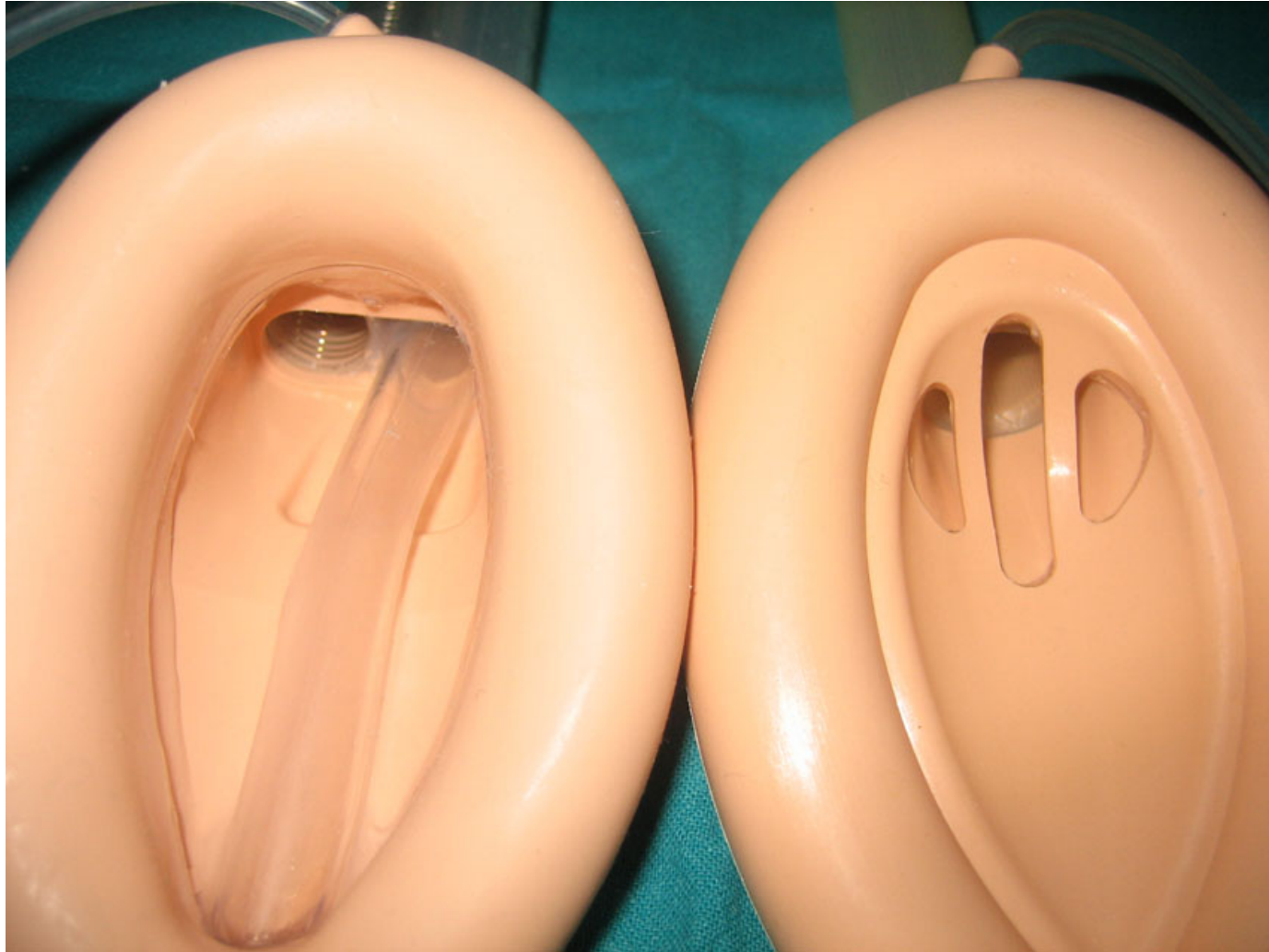↑  
**Proseal**

↑  
**Clásica**

# Cambios de la ML ProSeal en comparación con la ML Clásica II

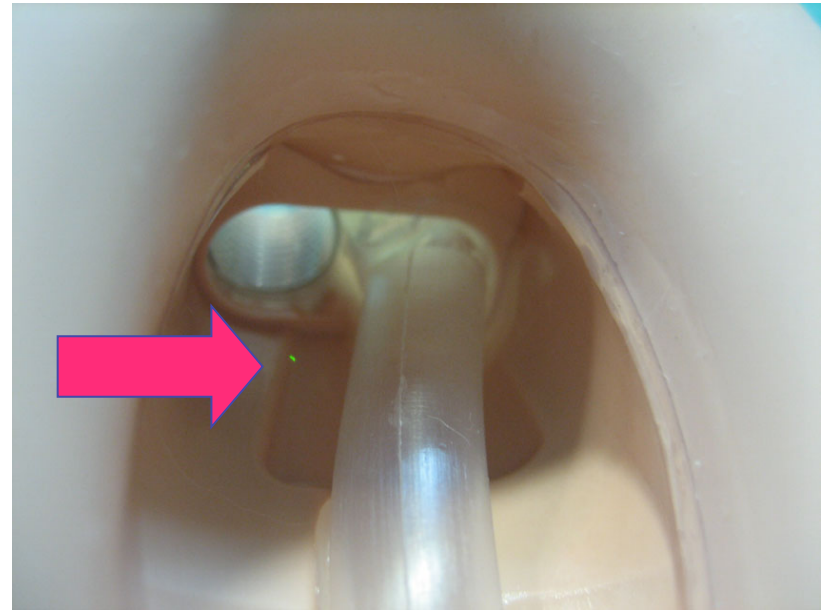
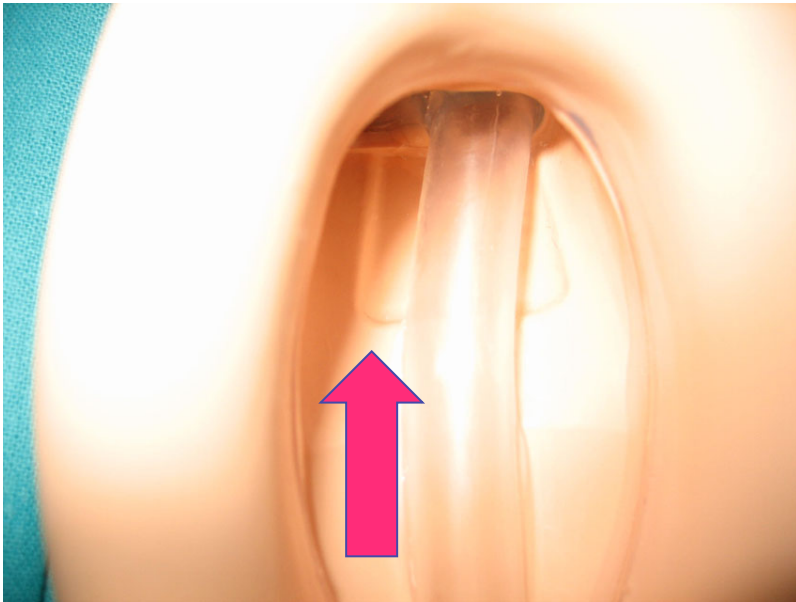
<b>Modificación en MLP</b>	<b>Objetivo del cambio</b>
<b>Mayor profundidad de la cazoleta</b>	<b>Encaja mejor en la laringofaringe</b>
<b>Depresión rectangular en la región proximal de la cazoleta. (canal accesorio de ventilación)</b>	<b>Funciona como un canal accesorio de ventilación. Previene el acúmulo de las secreciones en la apertura distal</b>
<b>Manguito distal de forma cónica</b>	<b>Mejor sellado con la hipofaringe</b>

# Mayor profundidad de la cazoleta

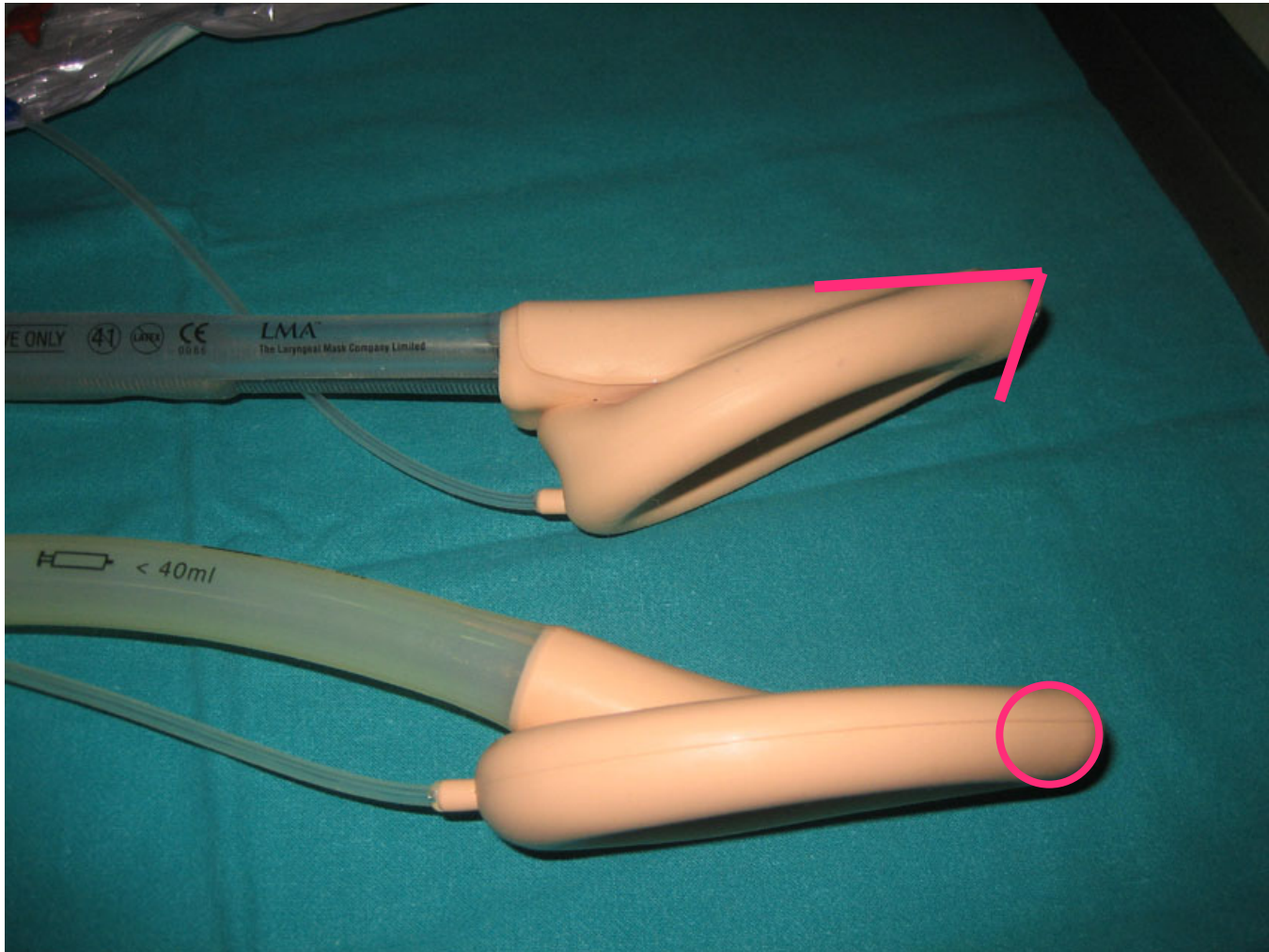




# Depresión rectangular en la región proximal de la cazoleta: canal accesorio de ventilación



# Manguito distal de forma cónica

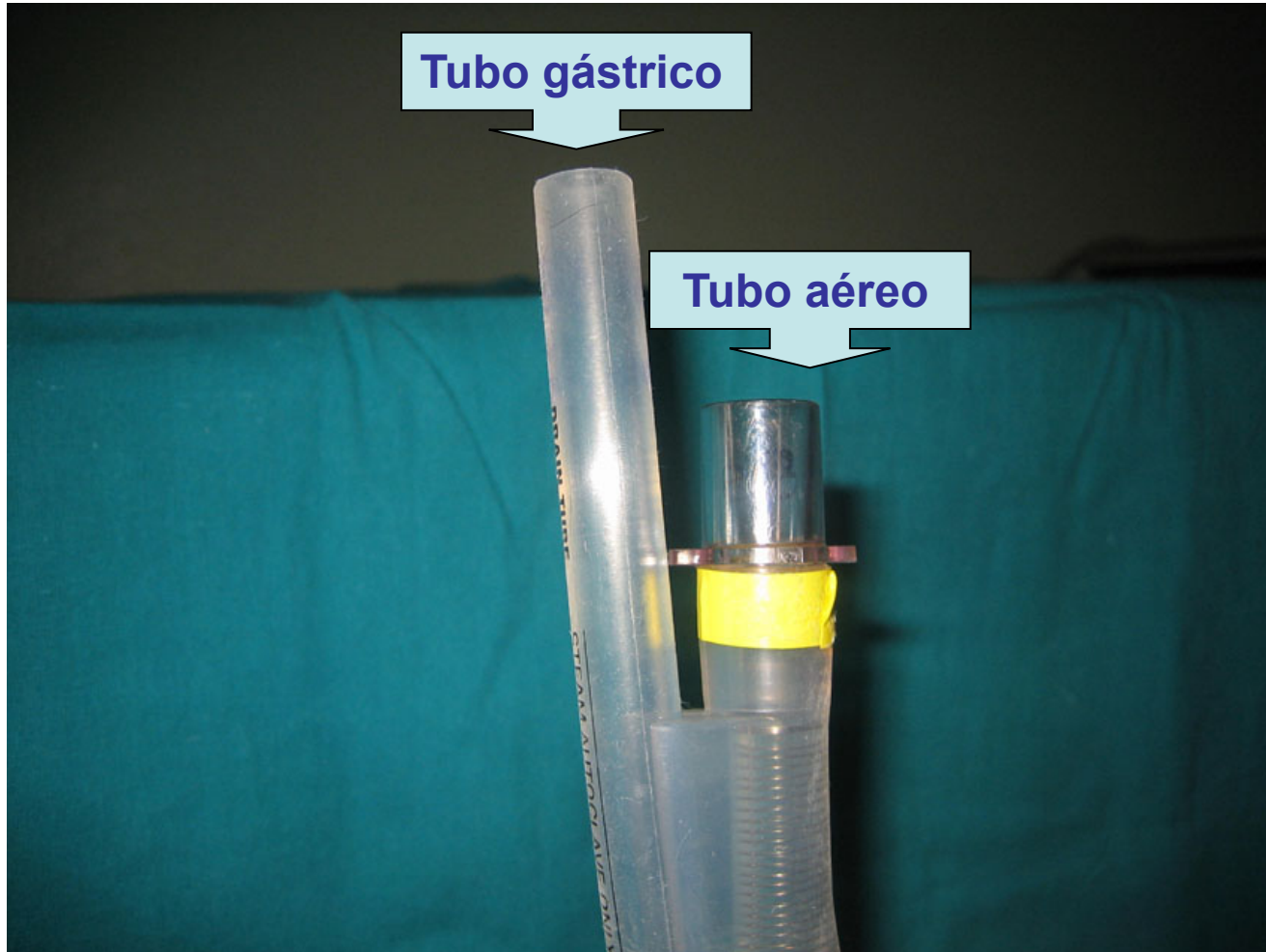


# Cambios de la ML ProSeal en comparación con la ML Clásica III

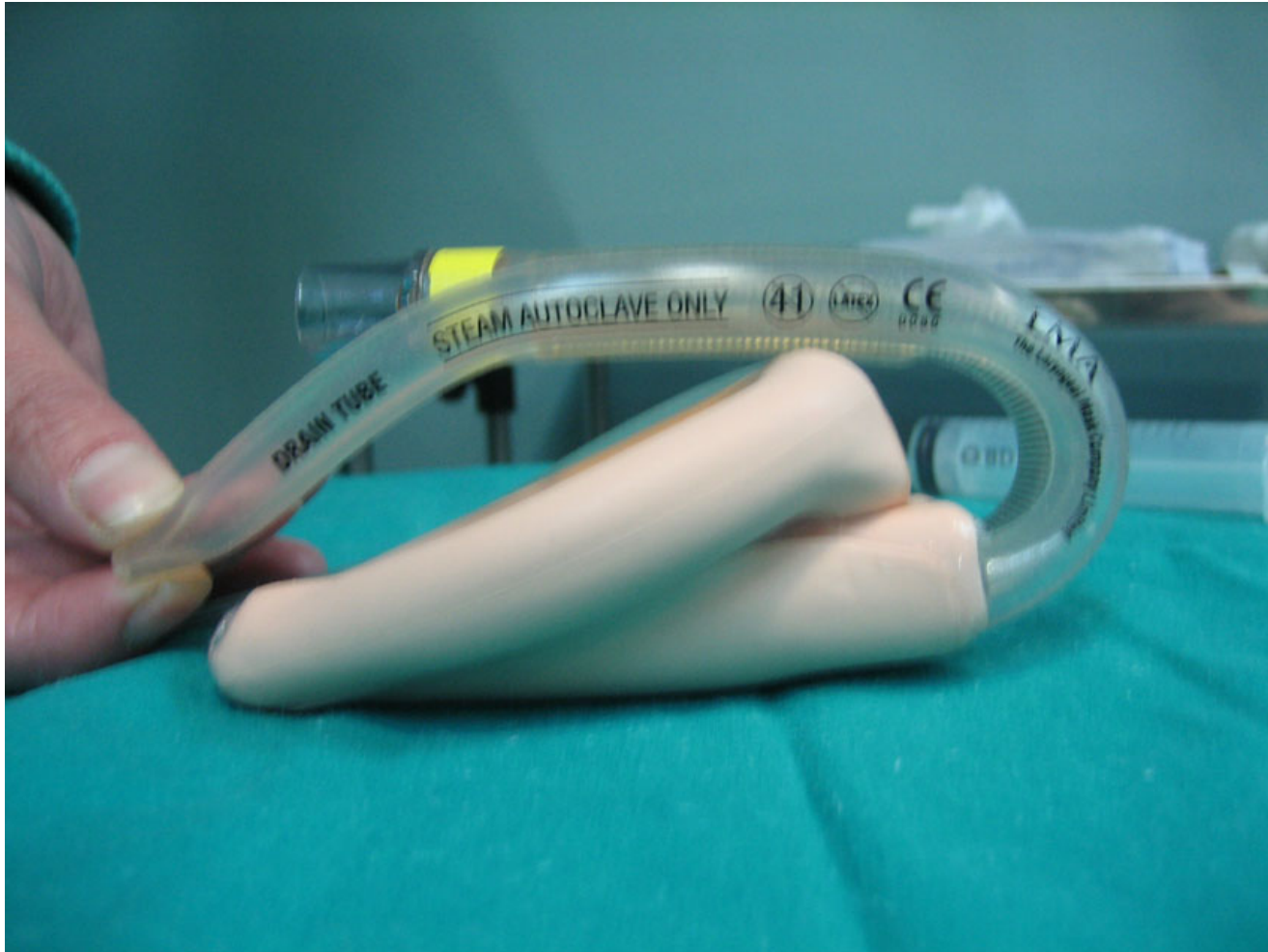
<b>Modificación en MLP</b>	<b>Objetivo del cambio</b>
<b>Configuración de doble tubo de calibre estrecho, en paralelo</b>	<b>Aumenta la estabilidad y permite a la lengua formar un tapón mas efectivo</b>
<b>Tubo aéreo flexible con refuerzo de alambre.</b>	<b>Evita que la configuración de doble tubo sea demasiado rígida</b>



# Configuración de doble tubo de calibre estrecho en paralelo



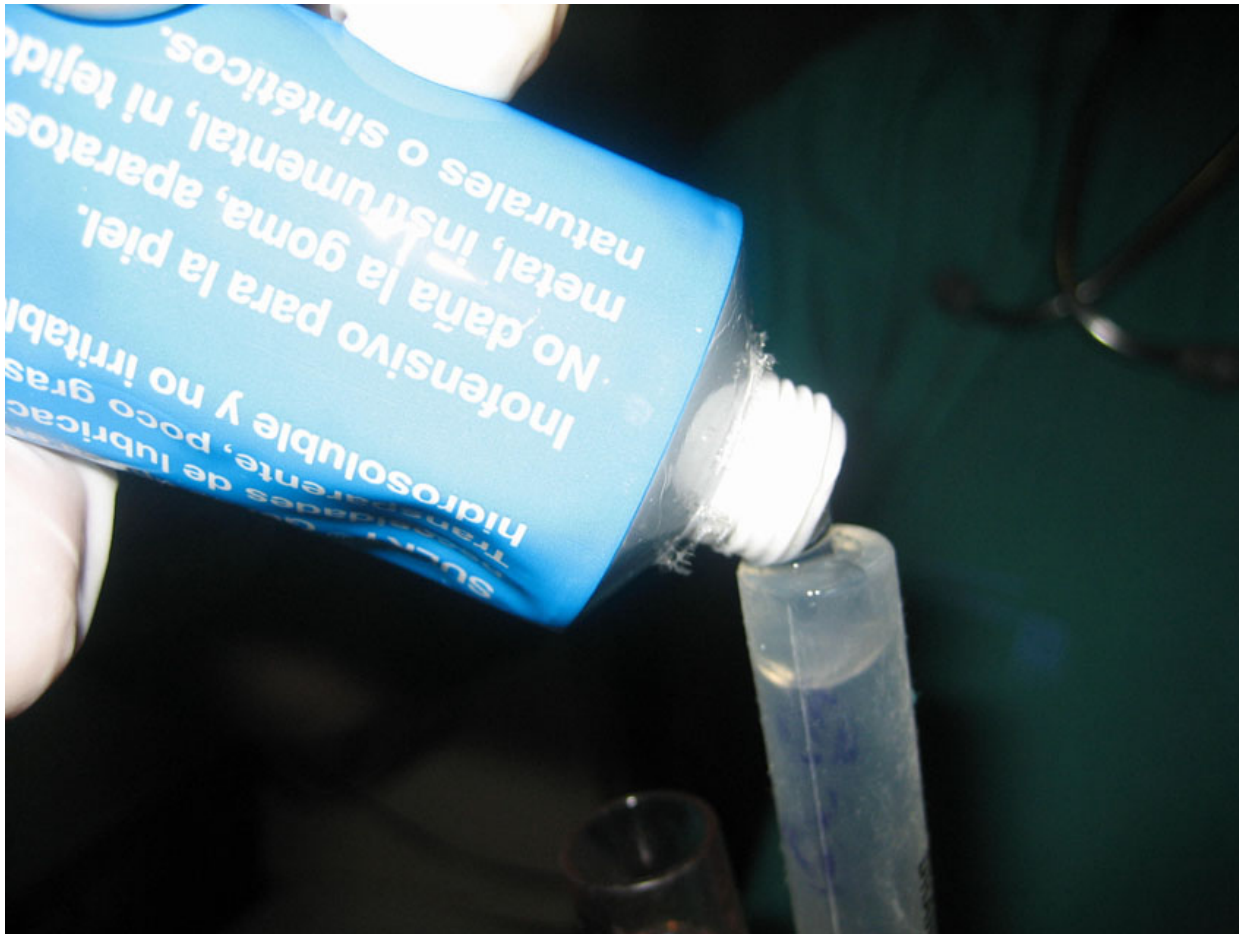
# Flexibilidad de ML ProSeal



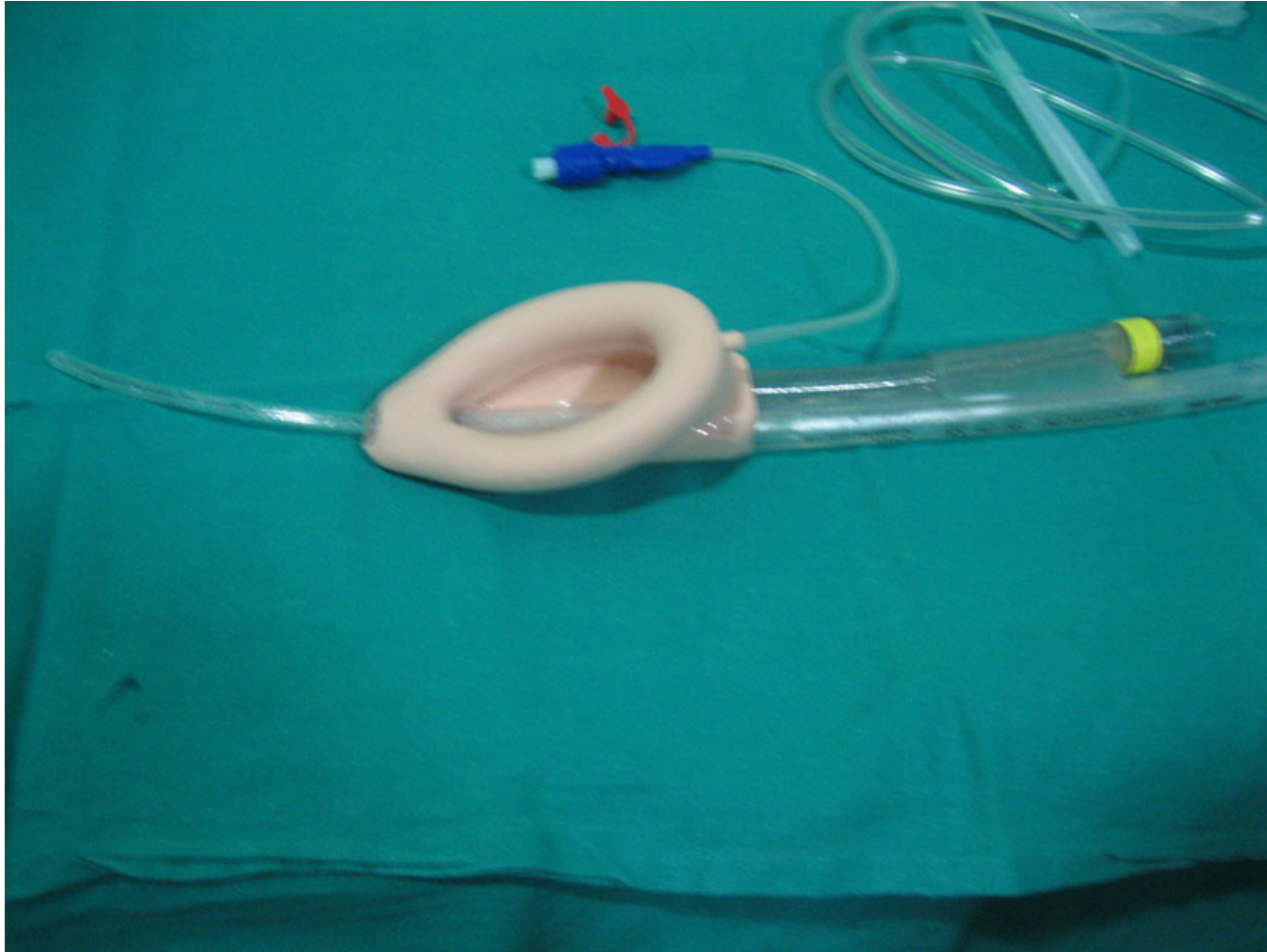# Cambios de la ML ProSeal en comparación con la ML Clásica IV

ML ProSeal	
Tubo de drenaje	<ul style="list-style-type: none"><li>•Permite la colocación de una sonda gástrica.</li><li>•Separa de una posible regurgitación a la vía aérea</li><li>•Previene la insuflación gástrica</li><li>•Da información sobre la posición de la mascarilla</li><li>•Se puede usar como guía de inserción</li></ul>

Tubo de drenaje con lubricante que nos permite hacer alguno de los test para valorar su correcta posición

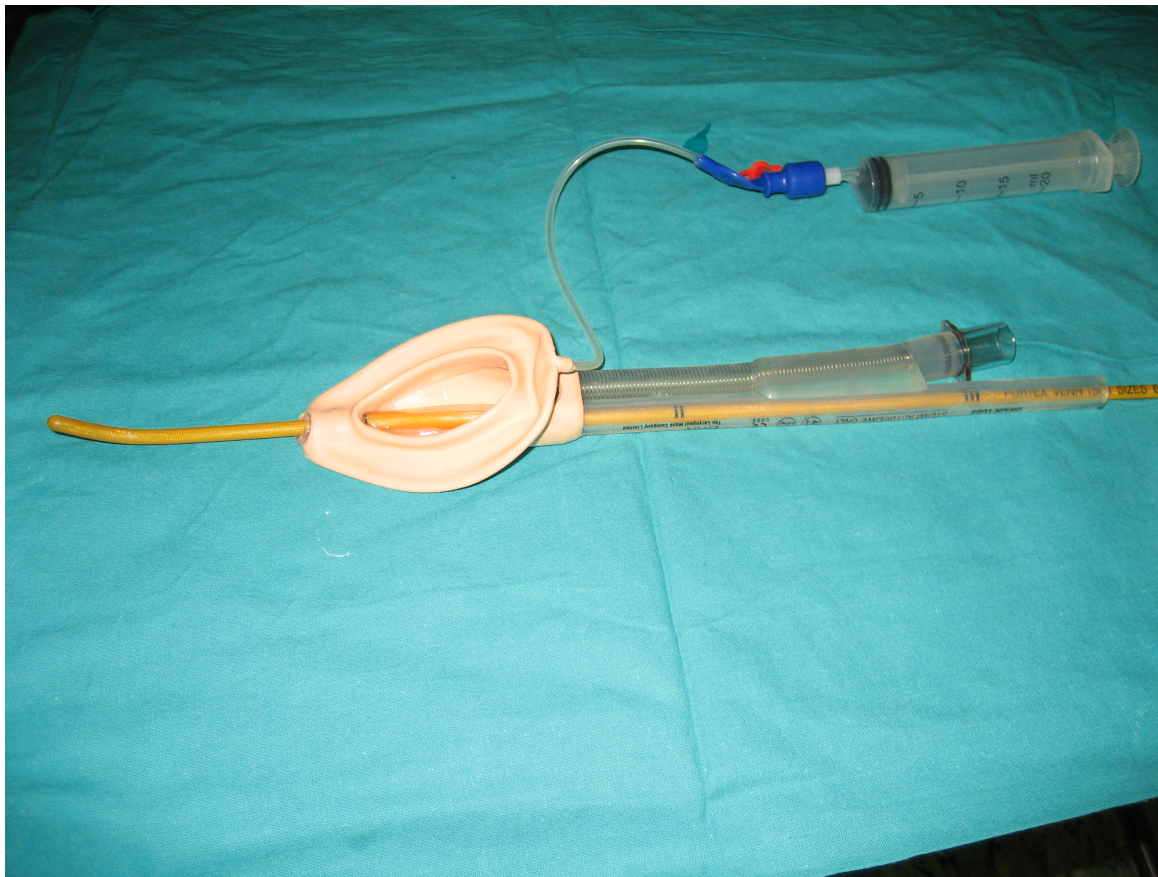


# Tubo gástrico con sonda nasogástrica





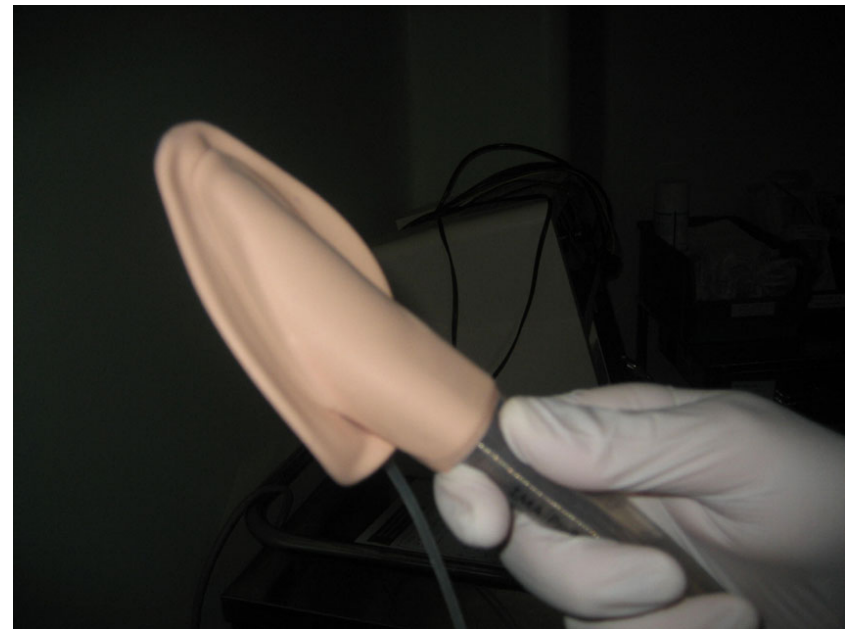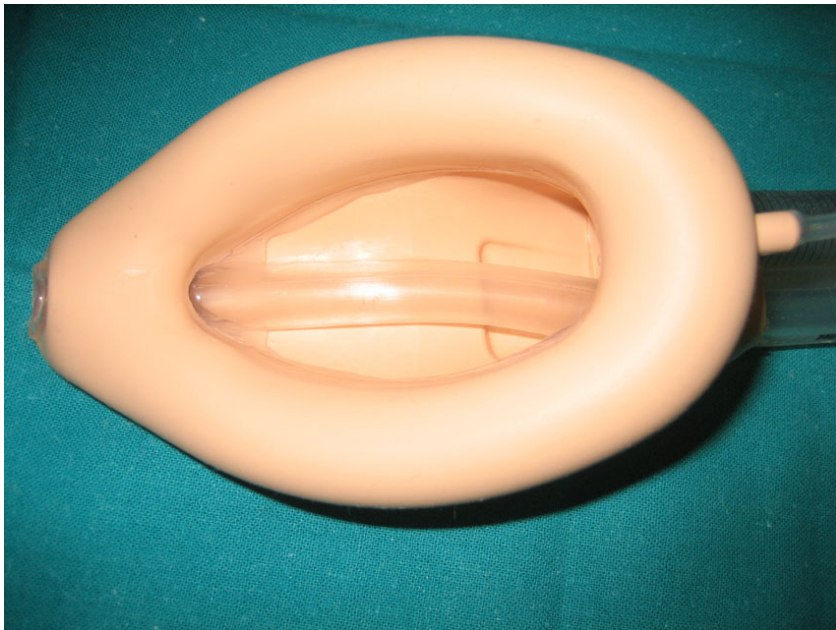# Sonda de Eschmann a través del tubo gástrico, para facilitar la inserción



# Cambios de la ML ProSeal en comparación con la ML Clásica V

**Tubo de drenaje situado dentro de la cazoleta**

**•Evita que se deforme la forma externa del manguito**



# Cambios de la ML ProSeal en comparación con la ML Clásica VI

## Bloque mordedor




- Previene obstrucción de la vía aérea.
- Previene el daño a la mascarilla con la dentadura
- Proporciona información sobre la profundidad de la inserción.



# Cambios de la ML ProSeal en comparación con la ML Clásica VII

**Apertura distal del tubo de drenaje con inclinación de 45°**

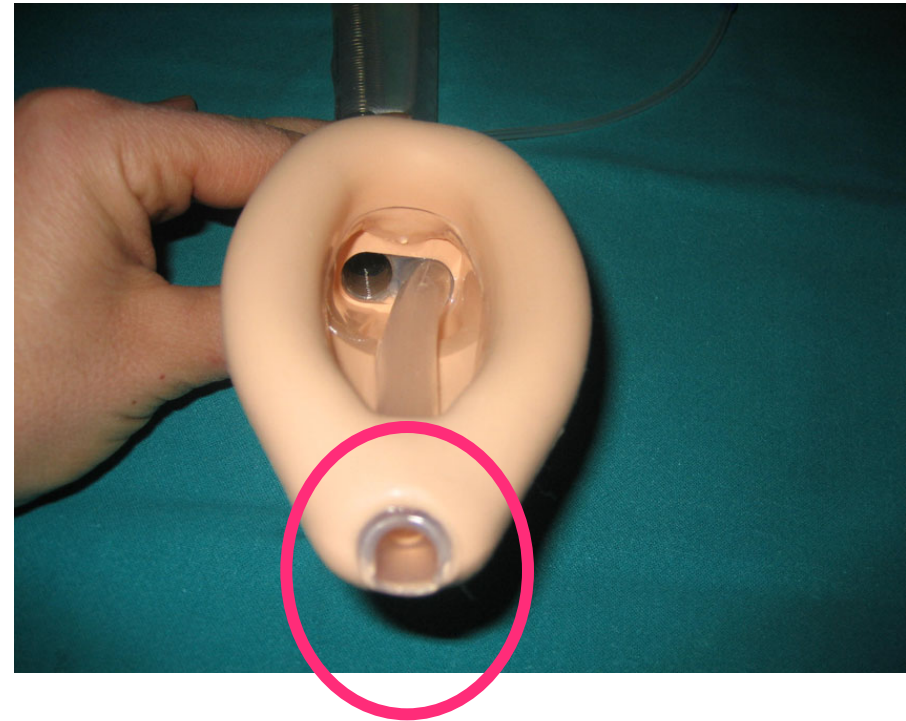
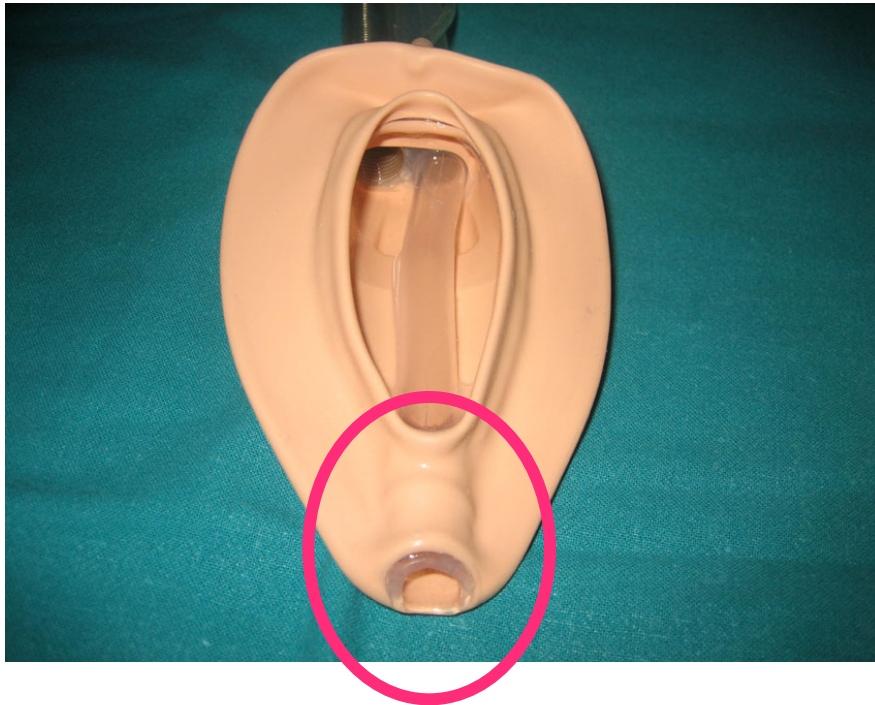
**Permite que la parte distal del manguito pueda ser desinflada al máximo par facilitar su inserción**



# Cambios de la ML ProSeal en comparación con la ML Clásica VII

Anillo de silicona alrededor del orificio distal del tubo de drenaje

Previene que el tubo de drenaje se colapse cuando el manguito está inflado

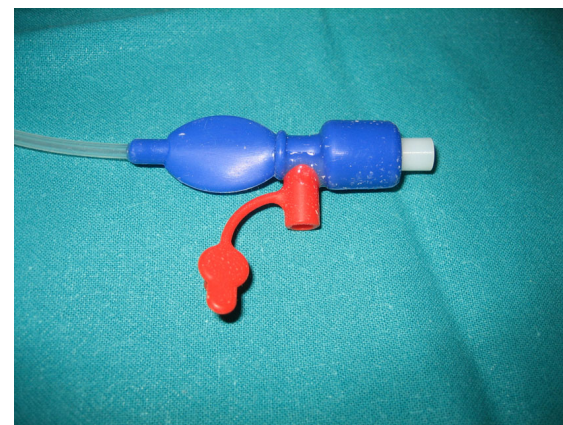
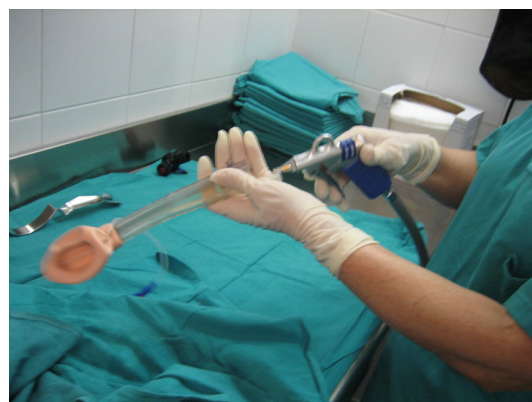
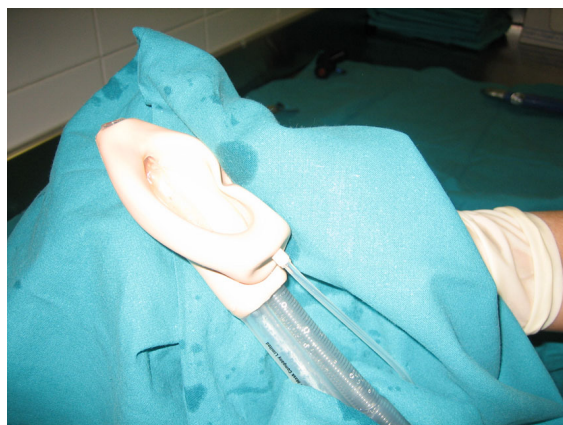
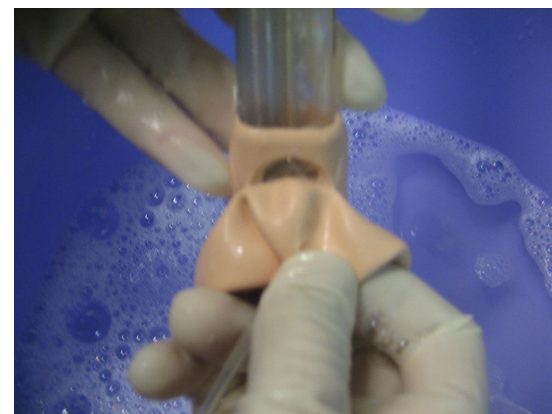
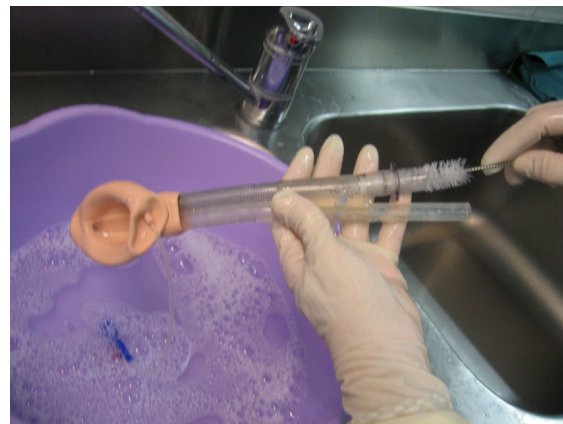# Limpieza, esterilización y modificación de la válvula

- **Requiere especial atención, ya que por su forma más compleja, puede acumular secreciones.**
- **Tanto el tubo aéreo como el de drenaje deben limpiarse interiormente con un cepillo muy fino.**
- **Debe introducirse en el autoclave totalmente desinflada y con el “tapón rojo” de la válvula de inflado destapado.**



# Detalles de limpieza de la MLP



# Equipo accesorio utilizado con la ML Pro-Seal

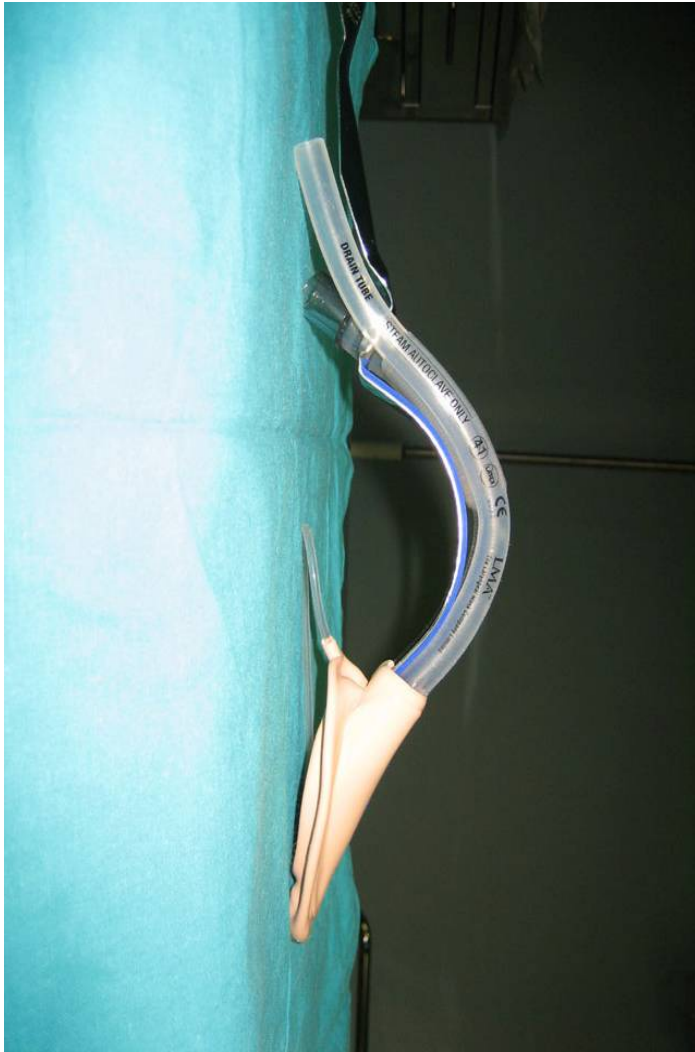
- **Instrumentos que se pueden insertar a través del tubo gástrico:**
  - Sonda nasogástrica
  - Sonda de Eschmann
  - Sonda de temperatura
  - Eco transesofágico (niños)
  - Manómetro
  - Fibrobroncoscopio
  - Estetoscopio esofágico
  - Balón gástrico.....

# Permeabilidad y propiedades elásticas del manguito de la MLP

- **Permeabilidad similar a la MLC con la administración de óxido nitroso (N<sub>2</sub>O)**
- **Aumenta la presión en el manguito al aumentar el tiempo de exposición al N<sub>2</sub>O**
- **ML ProSeal tiene menor elastancia que la MLC probablemente debido al mayor tamaño del manguito.**



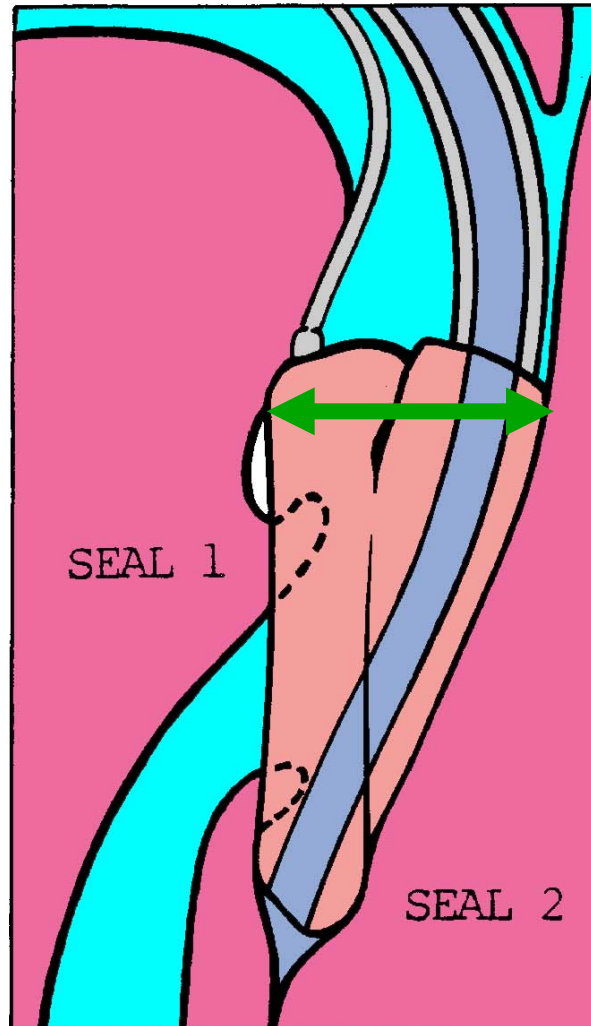
# ANATOMÍA



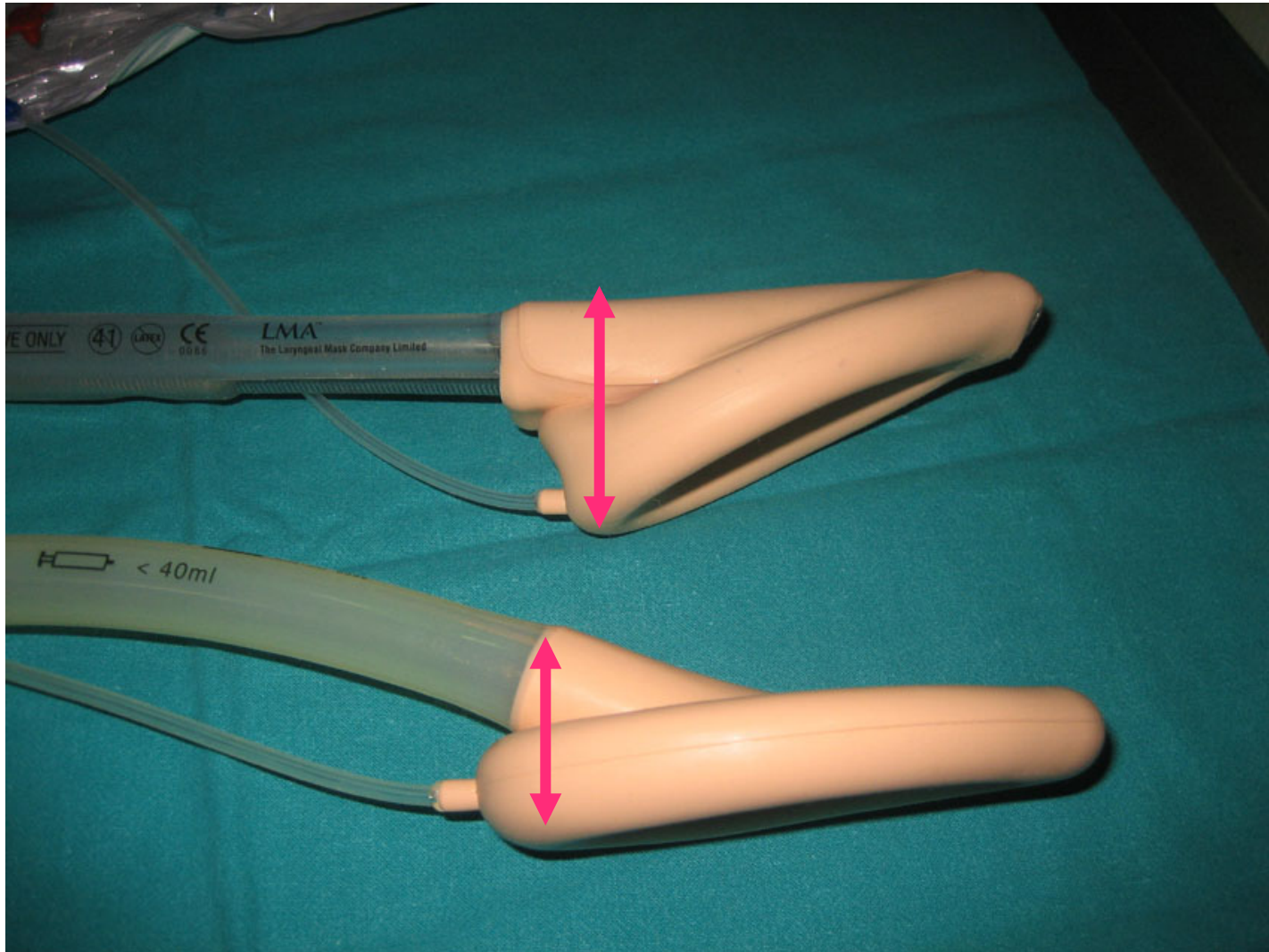
# ANATOMÍA

- **Posición anatómica más extensa que la ML Clásica:**
  - El diámetro antero posterior de la faringe aumenta por la mayor profundidad del manguito dorsal
  - La mayor longitud del manguito favorece que la epiglotis se doble hacia abajo con mayor frecuencia
  - Mayor distorsión glótica por compresión anterior del manguito distal

Mayor profundidad del manguito dorsal: aumenta el diámetro antero-posterior de la faringe




# Mayor profundidad de manguito dorsal de la ML ProSeal vs. ML Clásica





# Mayor profundidad del manguito dorsal de la ML ProSeal vs. ML Clásica

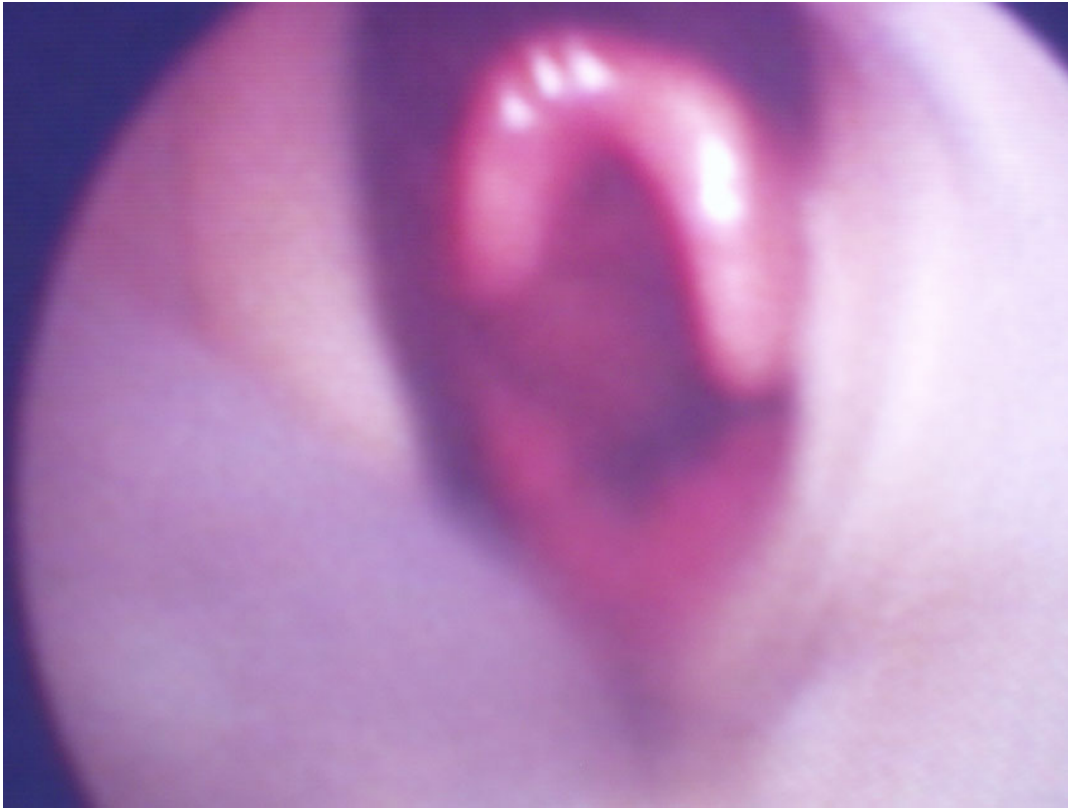

# Visión fibroscópica a través del tubo aéreo. Comparación ML Clásica vs. ML ProSeal I

- **Visibilidad de las cuerdas vocales similar a la MLC**
- **Visibilidad epiglótica más común con la ML ProSeal (50 vs. 35%)**
- **Esto no impide la ventilación**
- **Sin diferencias tanto si se realiza con la técnica de inserción digital o con el instrumento introductor**



# Visión fibroscópica de la epiglotis a través del tubo aéreo



# Visión fibroscópica a través del tubo aéreo. Comparación MLC vs ML ProSeal II

- **La visión no se modifica con los ajustes posicionales de cabeza/cuello ni por el volumen del manguito**
- **La visibilidad de esófago es baja tanto para la MLC como la ML ProSeal**
- **Sin diferencias en pacientes obesos vs. pacientes con peso normal**
- **Ligera malrotación más común con la ML ProSeal que con la MLC (15% vs. 0%)**

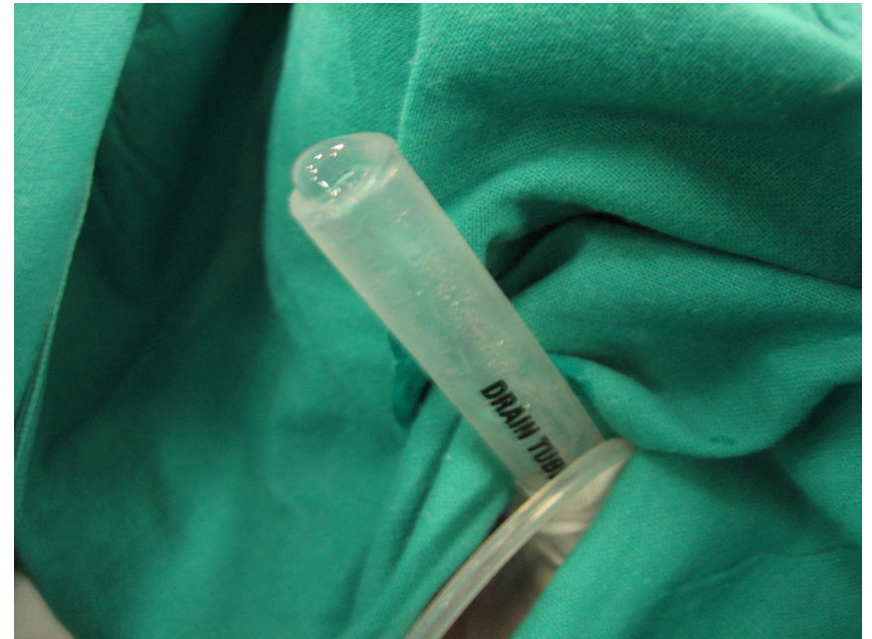
# Dimensiones de la ML ProSeal y detalles técnicos

Nº	Peso	Tubo aéreo			Tubo de Drenaje			Volumen máximo del manguito en ml
		DI mm	DE mm	Long. cm	DI mm	DE mm	Long. cm	
3	30-50	9	12	12	6,5	11,3	26,5	20
4	50-70	9	12	15	6,5	11,3	27,5	30
5	>70	10	12,5	15	7,5	12,4	28,5	40

DI: diámetro interno  
 DE: diámetro externo  
 Long: longitud

# TUBO DE DRENAJE

- Permite obtener información sobre la localización anatómica del manguito distal y en algunas ocasiones de sí el esfínter esofágico superior está abierto o cerrado.

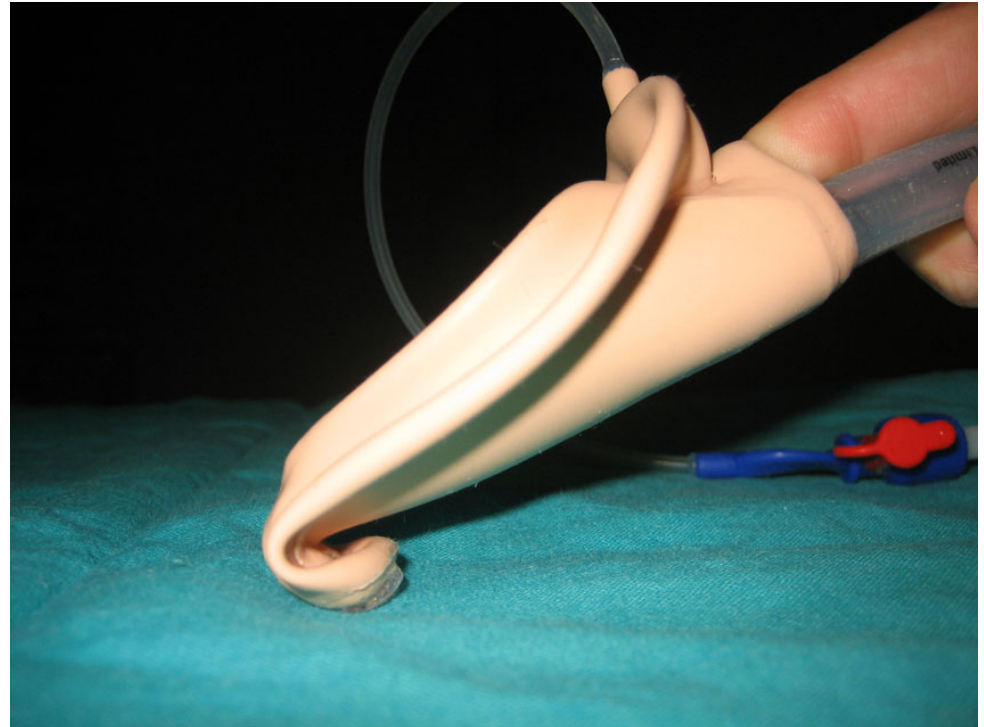


# Visión fibroscópica a través del tubo de drenaje

- Si se observa mucosidad al final del tubo de drenaje: sugiere que el manguito distal está asentado en la hipofaringe distal.
- Si se observa una imagen tubular cónica de mucosa: sugiere que el manguito distal está asentado en la hipofaringe proximal.
- Si se observa la luz esofágica el manguito distal está asentado en la hipofaringe y el esfínter esofágico superior está abierto.
- Si se observa la glotis, epiglotis, o los aritenoides, el manguito distal está situado en la laringofaringe.

# Visión a través del tubo de drenaje

Se puede identificar la compresión del tubo de drenaje, que sugiere que el manguito distal está plegado sobre si mismo.



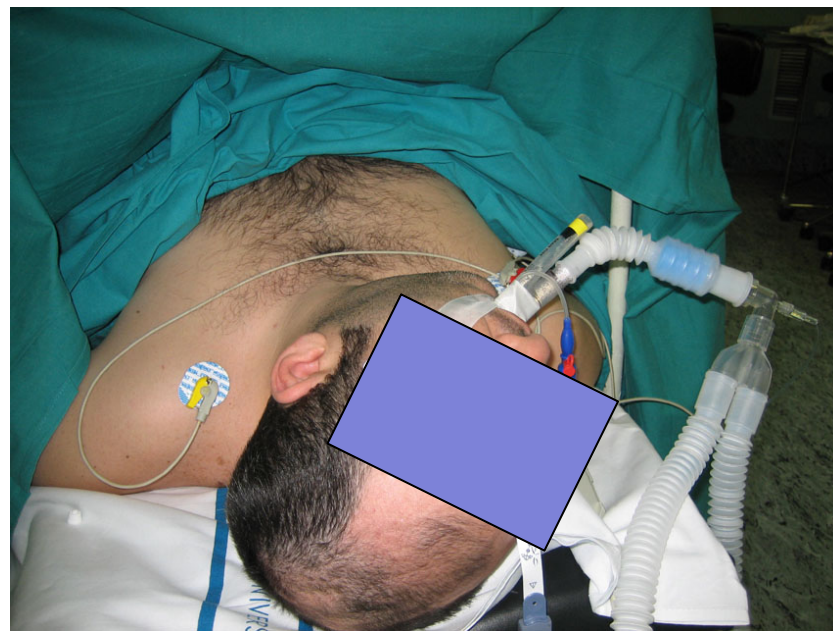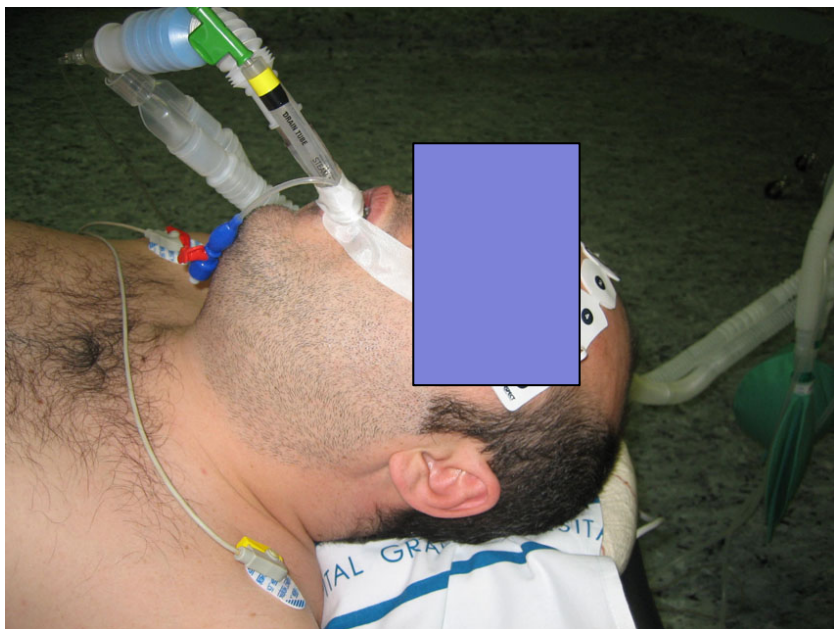
**Demostración gráfica del pliegue del manguito distal sobre si mismo.**



# Tubo de drenaje

- **La posición del tubo de drenaje no cambia con las diferentes posiciones del cabeza y cuello, y es similar para la técnica de inserción manual o mediante el introductor**

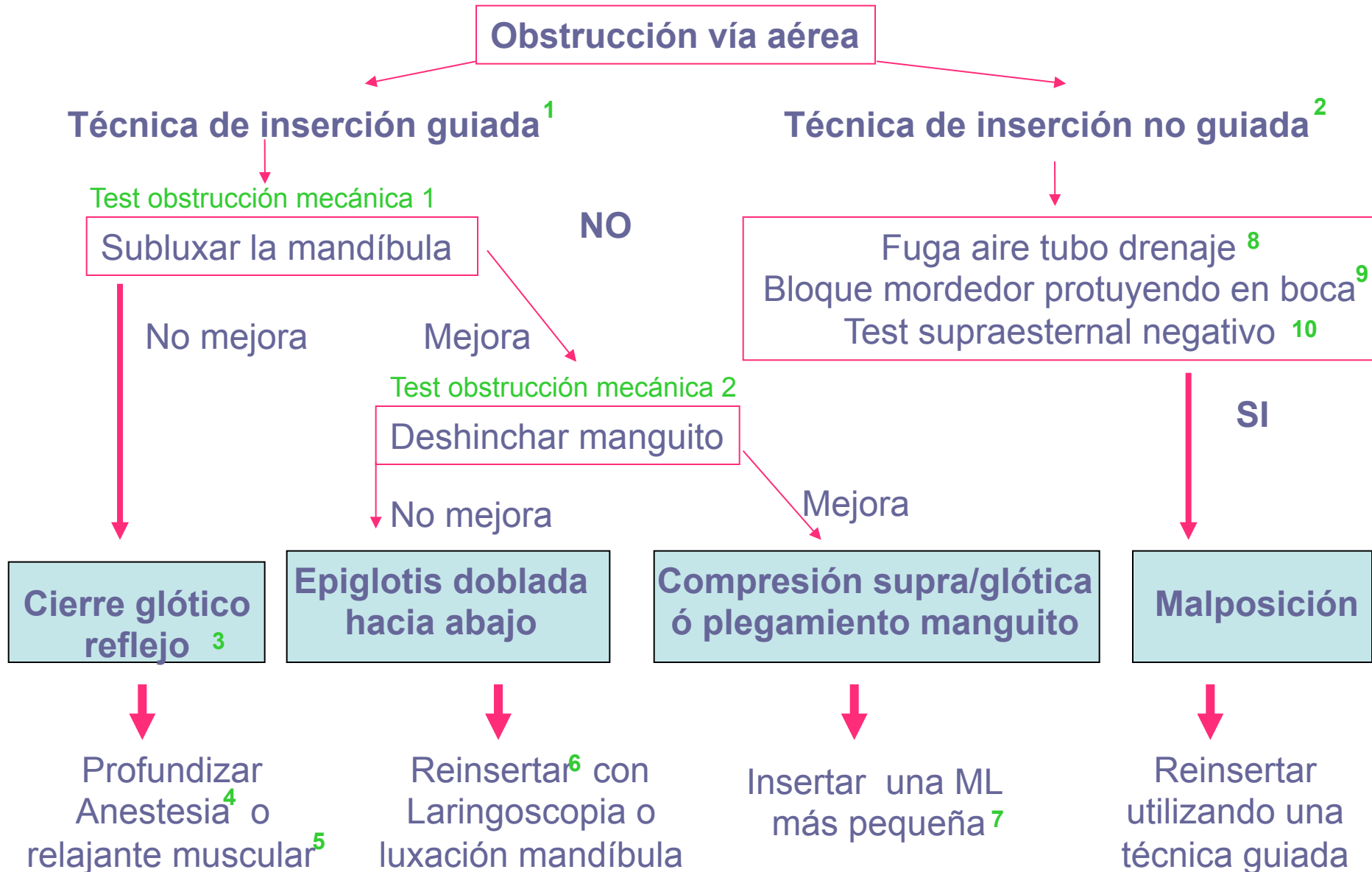Los cambios de cabeza y cuello, no modifican la posición del tubo drenaje



# CIERRE MECÁNICO DE LAS CUERDAS VOCALES

- Fenómeno anatómico poco común que causa obstrucción de la vía aérea en el 0,3% de los pacientes.
- Se produce por compresión glótica por el manguito distal y/o por la rotación interna de los aritenoides por reducción de la tensión en las cuerdas vocales.
- Deshinchando el manguito, y/o moviendo la cabeza y cuello a la posición de “olfateo” y/o movilizandando la mandíbula puede resolver el problema.

# Algoritmo de manejo de obstrucción de la vía aérea con la ML-Proseal

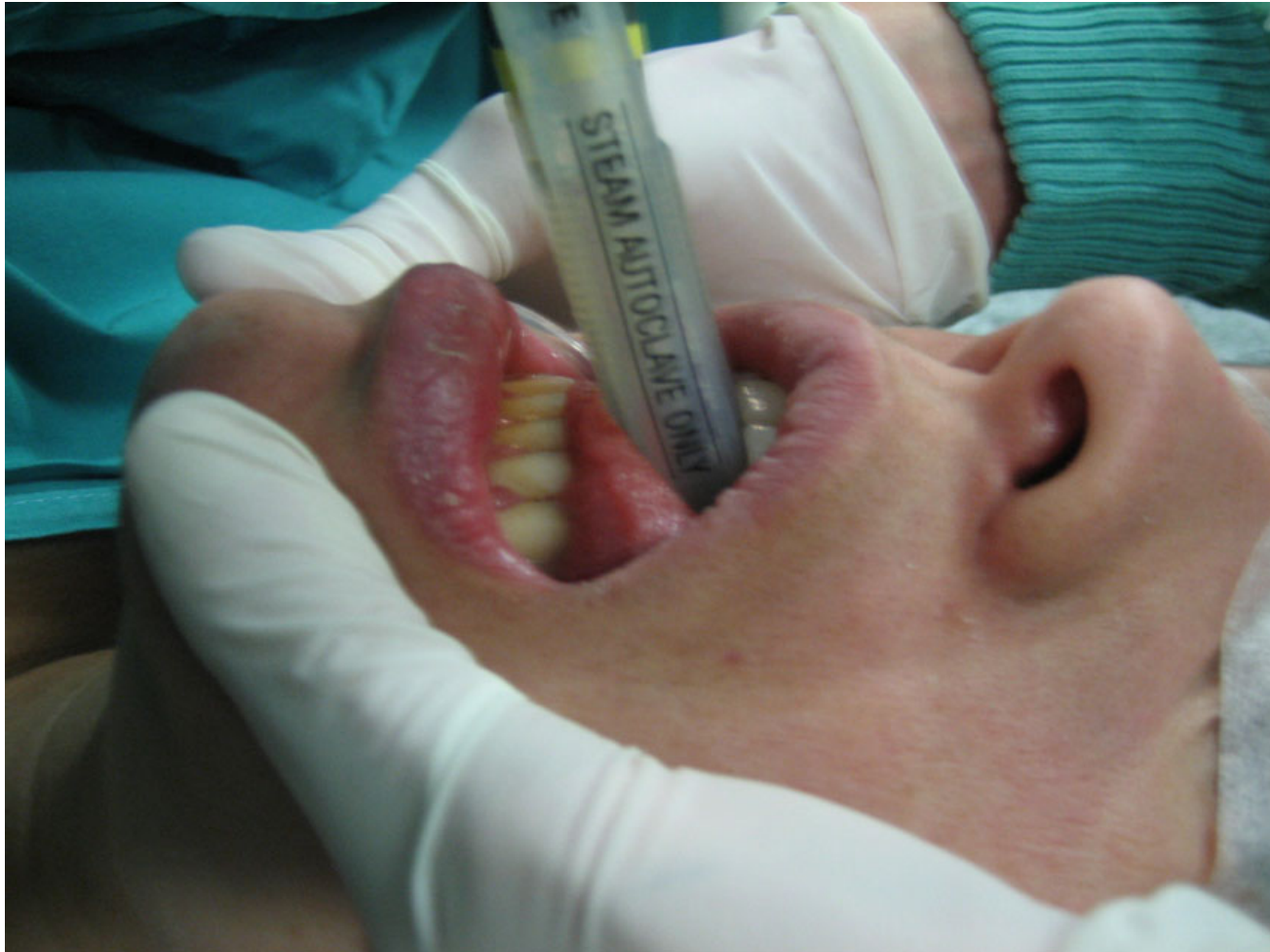

# Test de obstrucción mecánica

- **Test 1: subluxar la mandíbula, lo que descomprime la faringe y eleva la epiglotis**
- **Test 2: desinflar el manguito, que descomprime la glotis y reduciendo el plegamiento del manguito hacia dentro.**



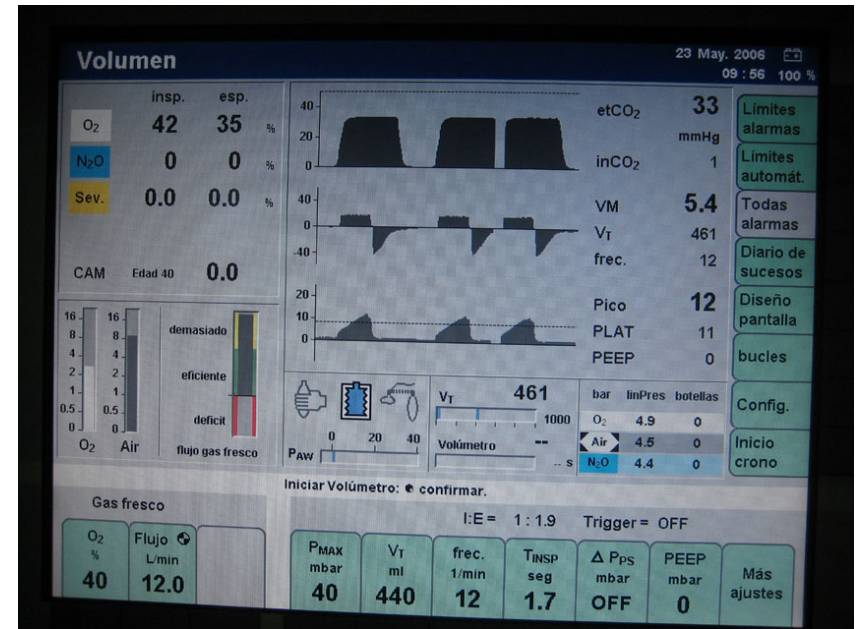
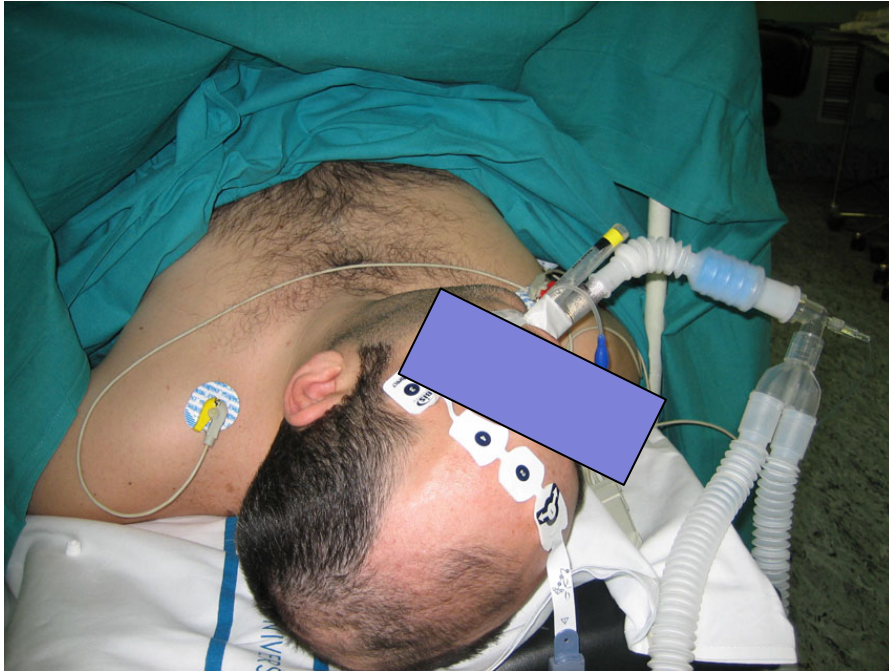# Maniobra de subluxación de la mandíbula



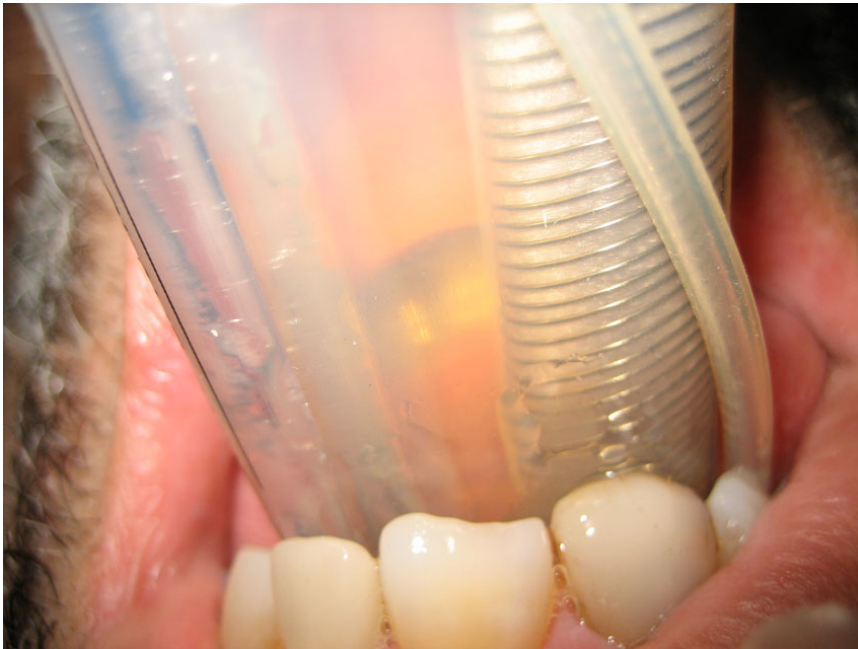# Algoritmo de manejo de obstrucción de la vía aérea con la ML-Proseal II. Notas del algoritmo

1. Inserción con guía o con SNC y laringoscopio
2. Inserción digital o con introductor
3. Laringoespasma o cierre glótico transitorio
4. Preferible con agente intravenoso
5. Relajante muscular si no mejora con un agente intravenoso
6. Preferible utilizando una técnica con guía
7. Si ventilación inadecuada
8. Fuga importante de aire a través del tubo de drenaje durante la ventilación
9. El bloque mordedor protuye fuera de la boca
10. Fallo en el movimiento del lubricante en el tubo de drenaje con el test supraesternal

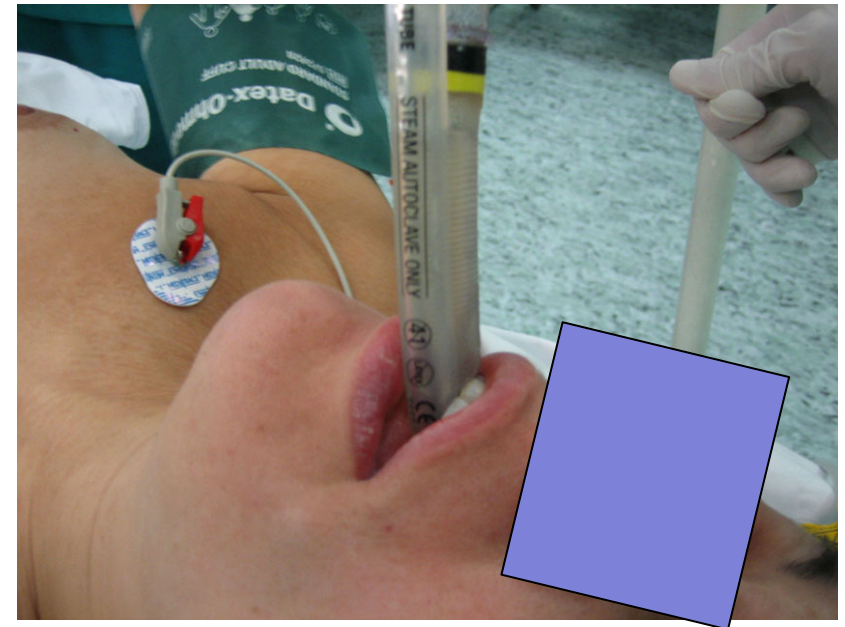
# Test de malposición I: ausencia de fuga de aire por el tubo de drenaje durante la ventilación mecánica



# Test de malposición II: valorar la posición del bloqueador de mordida en relación con los incisivos



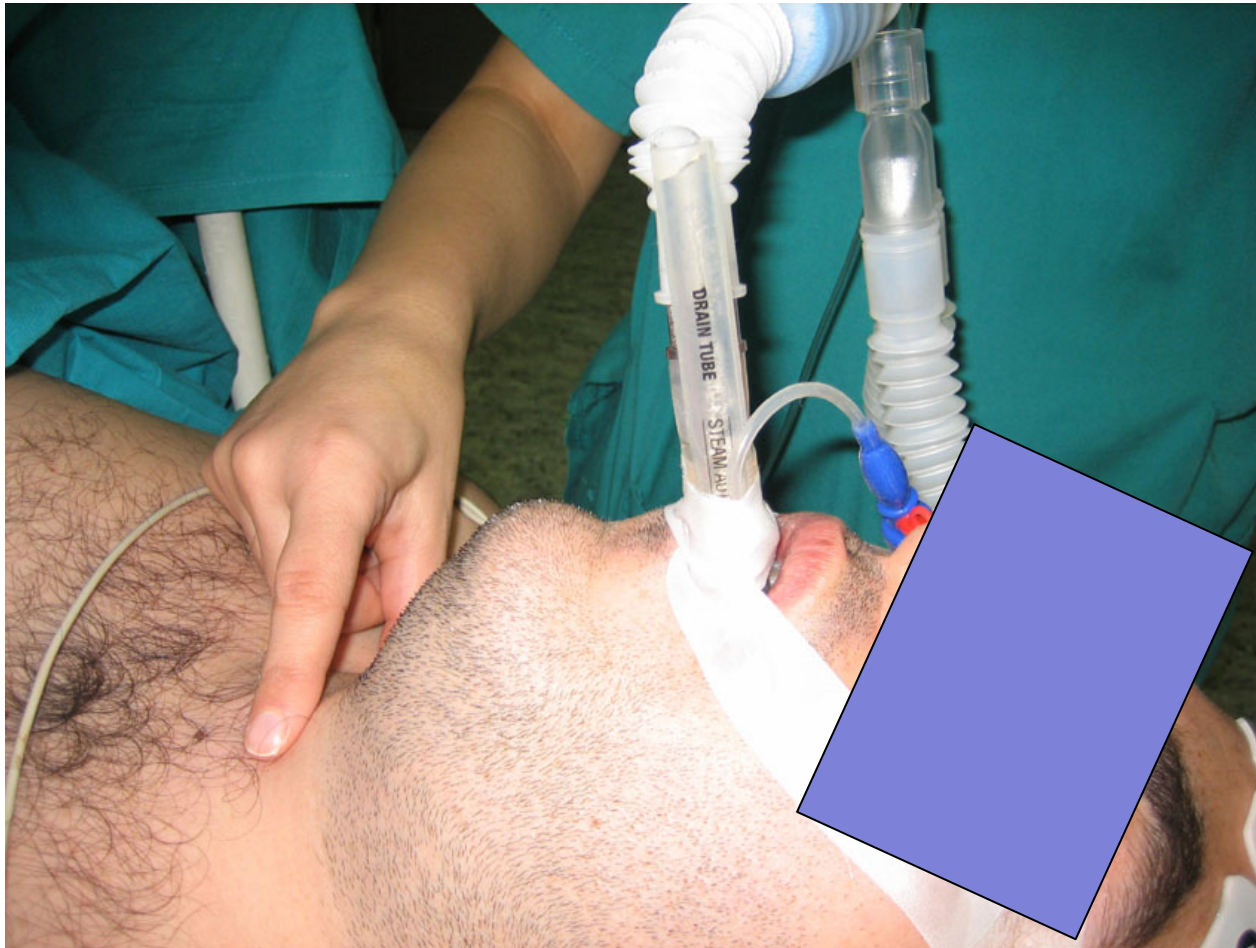
**Correcto**



**Incorrecto**



# Test de malposición III. “Golpe supraesternal”





# CAMBIOS DINÁMICOS ANÁTOMICOS

- **Se puede producir insuflación esofágica durante la ventilación con presión positiva.**
- **También se observó entrada de aire en el esófago en un paciente con obstrucción parcial de la vía aérea y en ventilación espontánea.**
  - Se relacionó con una glotis estrecha que se colapsaba durante la inspiración
  - La visión fibroscópica a través del tubo de drenaje mostraba que la luz esofágica se abría durante la inspiración