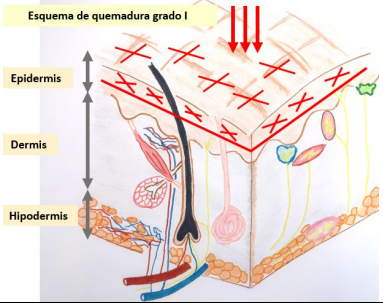

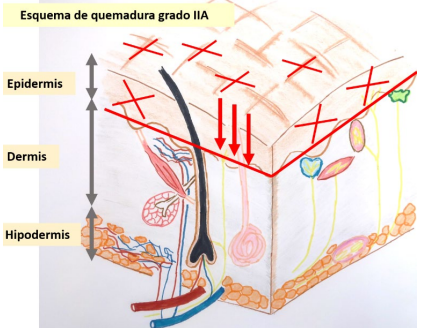

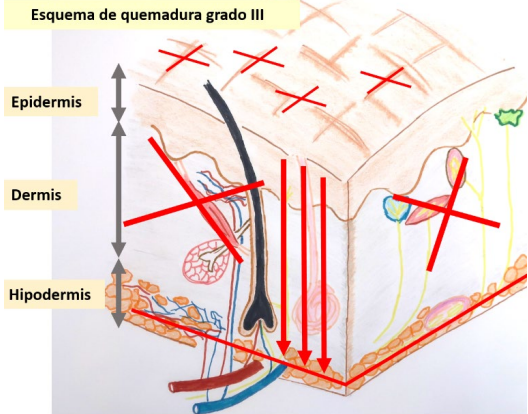



PROFUNDIDAD DE LAS QUEMADURAS Y CARACTERÍSTICAS			
Grado	Afectación	Características clínicas	Pronóstico
<ul style="list-style-type: none"> - Grado I - Epidérmica 	Epidermis destruida. Membrana basal intacta.	Dolor Piel enrojecida Hipersensibilidad	Cura en 5-7 días.
 <p>Esquema de quemadura grado I</p>			
<ul style="list-style-type: none"> - Grado IIA - Dérmica superficial 	Membrana basal destruida con compromiso de epidermis y parcial de dermis superficial (o dermis papilar).	Presencia de ampollas Dolor intenso Fondo rojo brillante Exudativa Preservación de anejos cutáneos (pelos, glándulas,....)	Cura en 10-15 días.
 <p>Esquema de quemadura grado IIA</p>			

<ul style="list-style-type: none"> - Grado IIAB - Dérmica intermedia 	<p>Afectación parcial dermis papilar y reticular y puede evolucionar hacia quemadura IIA o IIB.</p>	<p>Comparte características de las quemaduras IIA y IIB</p>	<p>Según la evolución de la quemadura.</p>
			
<ul style="list-style-type: none"> - Grado IIB - Dérmica Profunda 	<p>Derms papilar destruida con afectación variable de derms reticular. Coagulación del plexo vascular dérmico superficial. Puede presentar restos epidérmicos en anejos cutáneos.</p>	<p>Poco dolor Blanquecina. No exudativa Destrucción de anejos cutáneos o fragilidad de los mismos.</p>	<p>Cura con cicatriz importante en 3 semanas o no cura</p>
<p>Esquema de quemadura grado IIB</p> 			

<ul style="list-style-type: none"> - Grado III - Dérmica total 	<p>Epidermis y dermis totalmente destruidas. Coagulación del plexo vascular dérmico profundo.</p>	<p>Destrucción de anejos cutáneos Anestesia Sin ampollas Escara blanca, marrón o negra</p>	<p>Solo cura desde los bordes. Necesita cirugía</p>
 <p>Esquema de quemadura grado III</p> <p>Epidermis</p> <p>Dermis</p> <p>Hipodermis</p>			
<ul style="list-style-type: none"> - Grado IV - Subcutánea 	<p>Afectación de estructuras profundas como músculo y hueso.</p>	<p>Anestesia Sin ampollas Necrosis de los tejidos Ejemplo: quemadura eléctrica por alto voltaje</p>	<p>No cura. Necesita cirugía</p>
