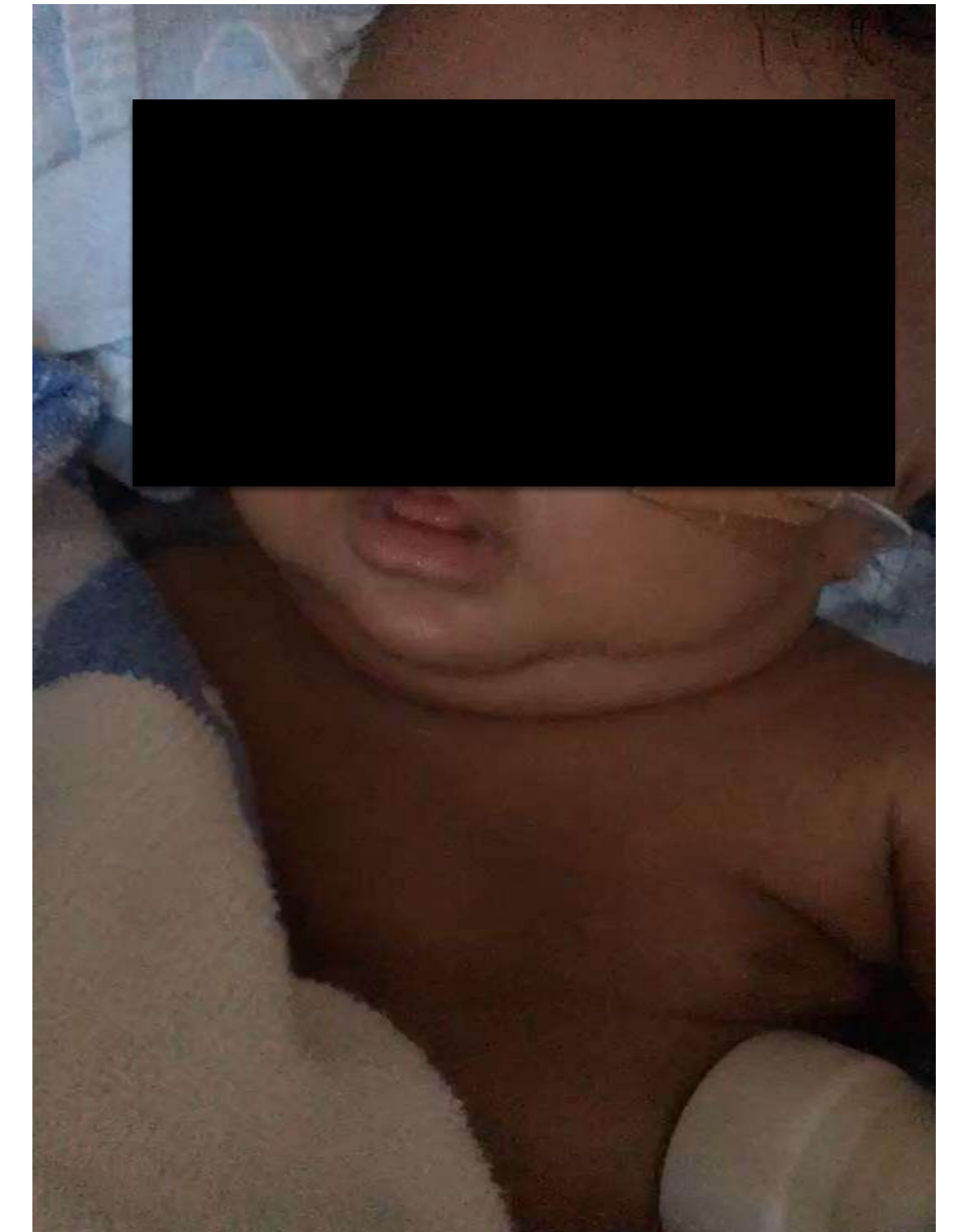




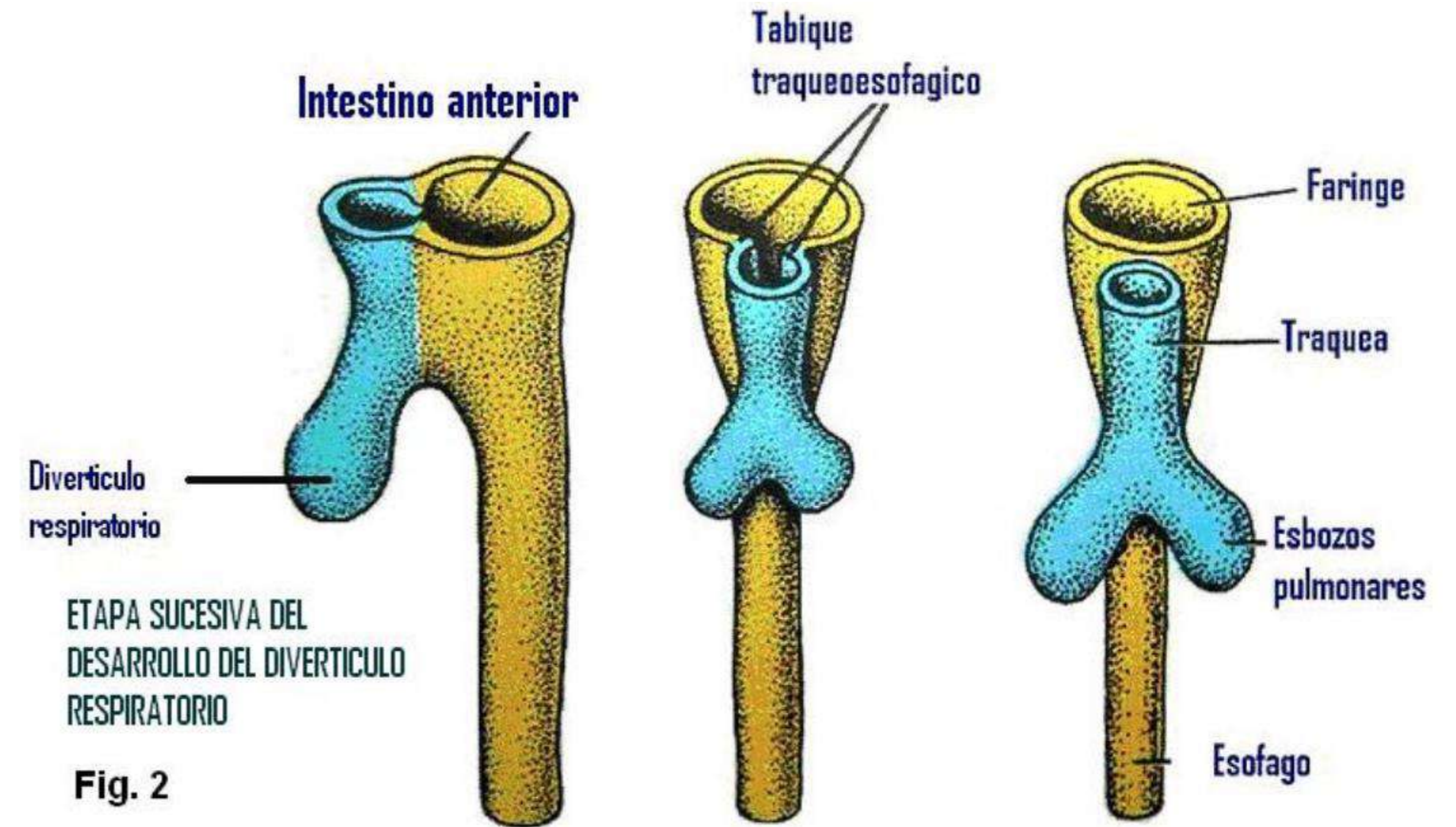
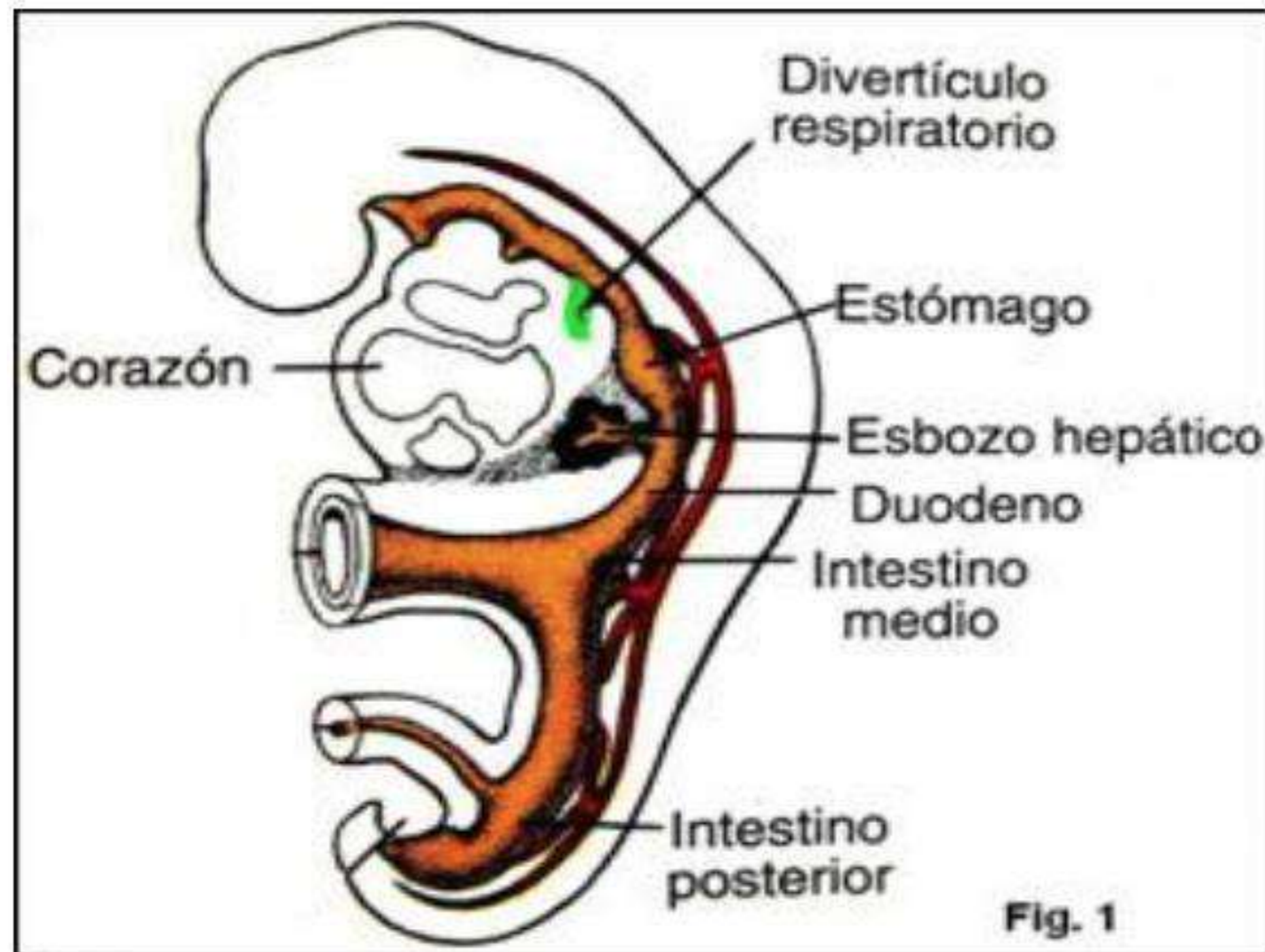Curso de formación: Patología congénita laringo- traqueal

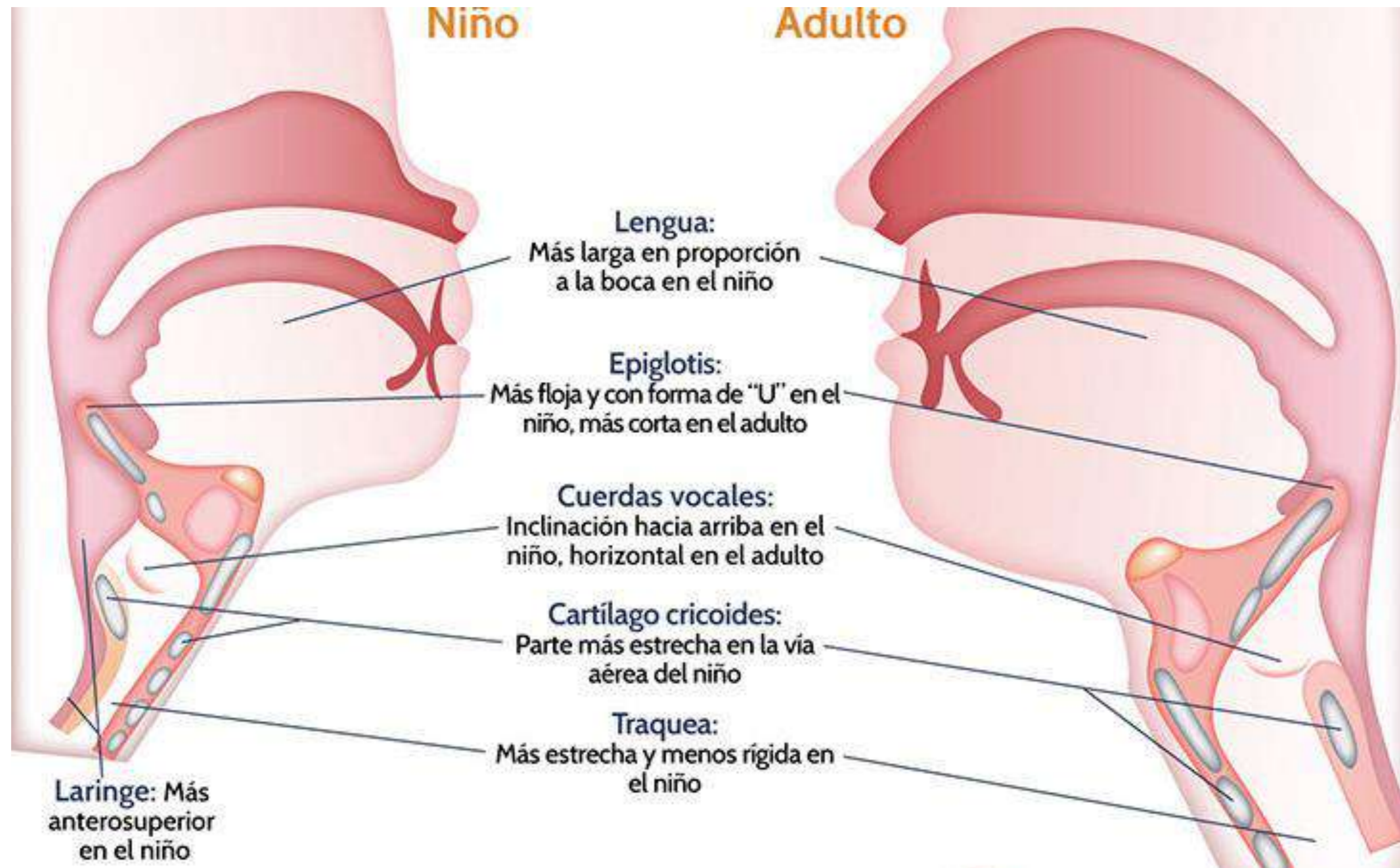
Unidad de Vía Aérea Pediátrica

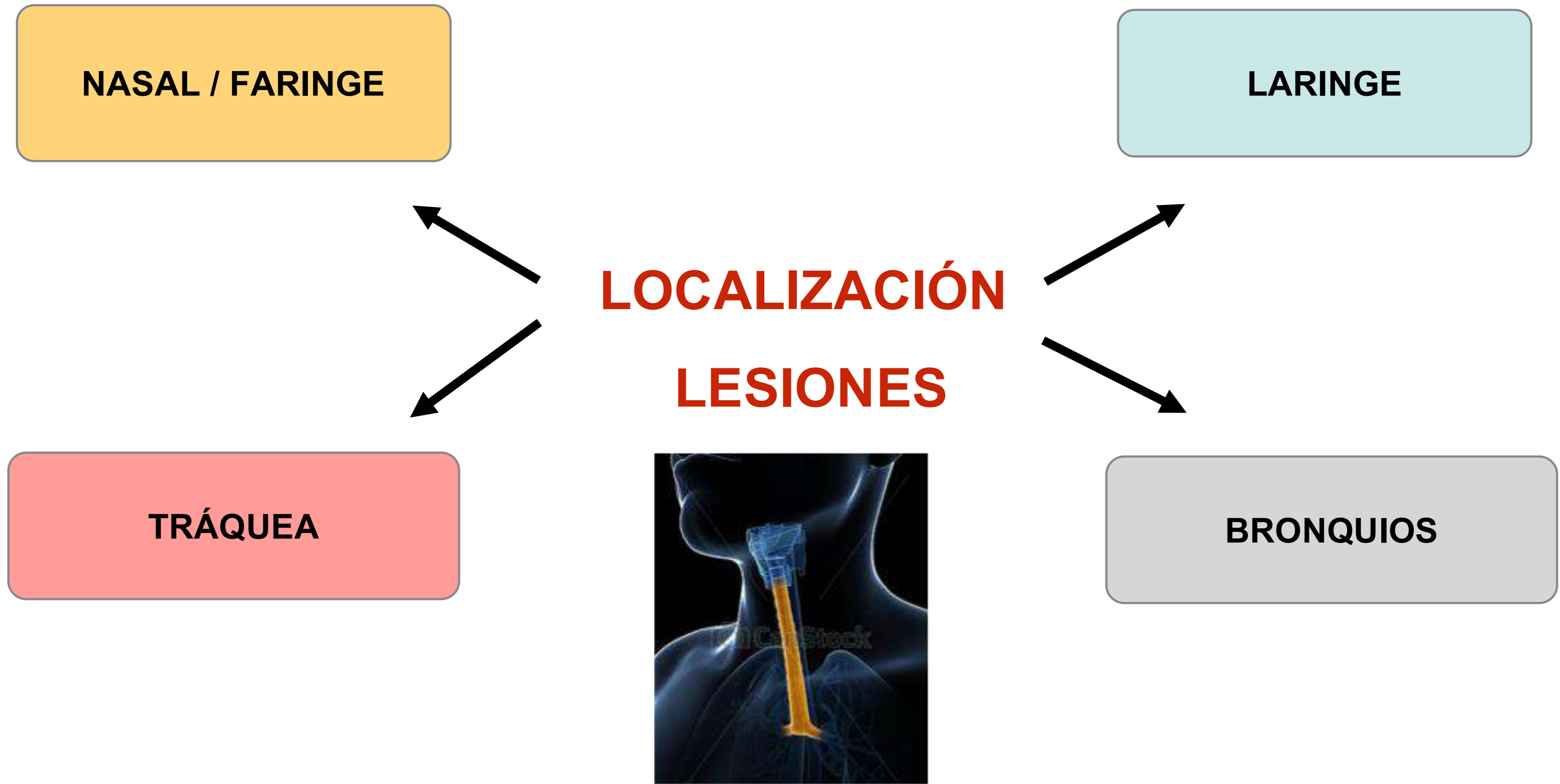
- El **estridor** es un ruido respiratorio ronco y rudo producido por el paso de aire a través de una zona estrecha en la vía aérea
- Puede ser inspiratorio, espiratorio o bifásico



El estridor es uno de los síntomas guía de la patología laringo-traqueal







Nasal / Faringe

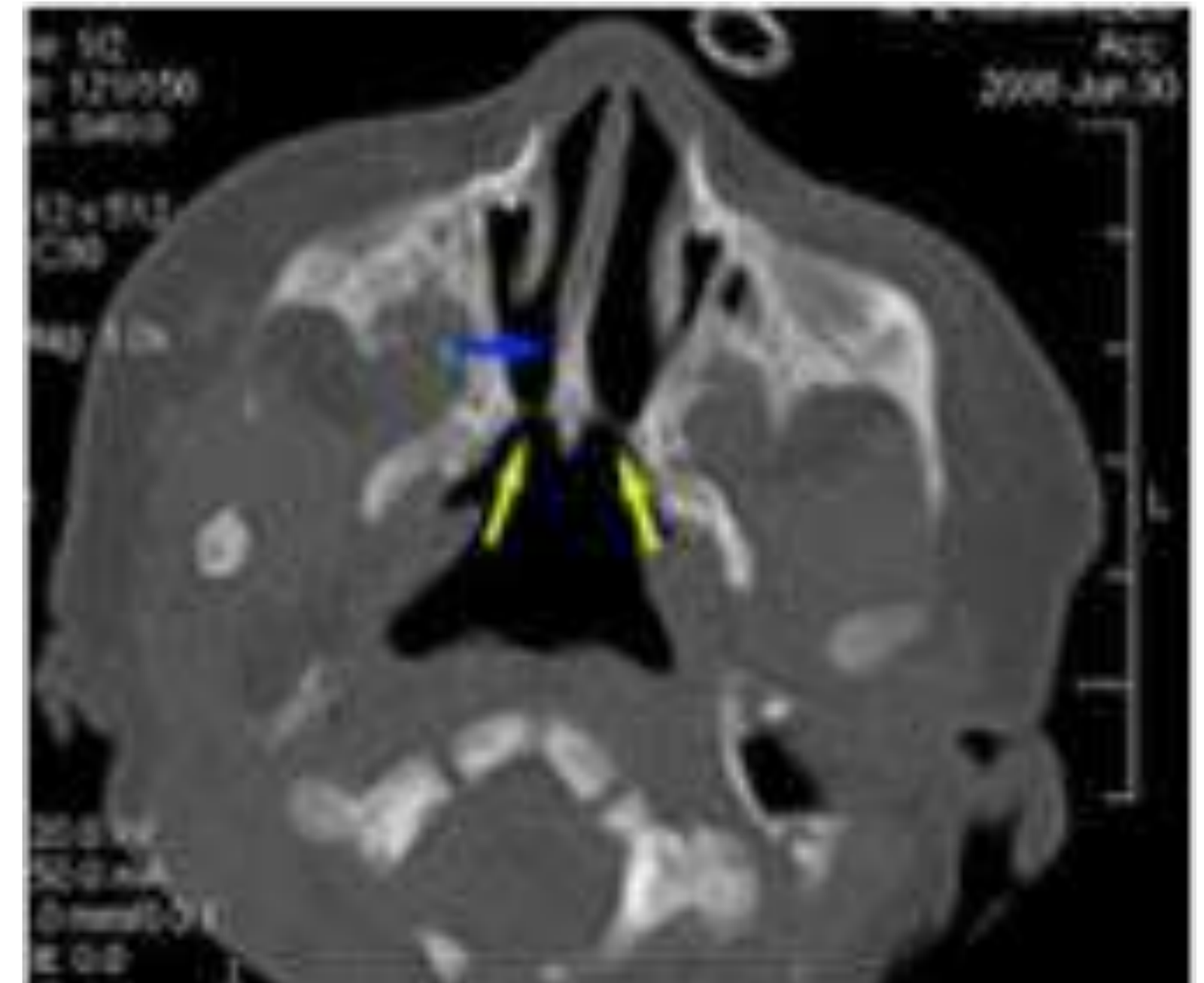
Laringe

Tráquea

Bronquios

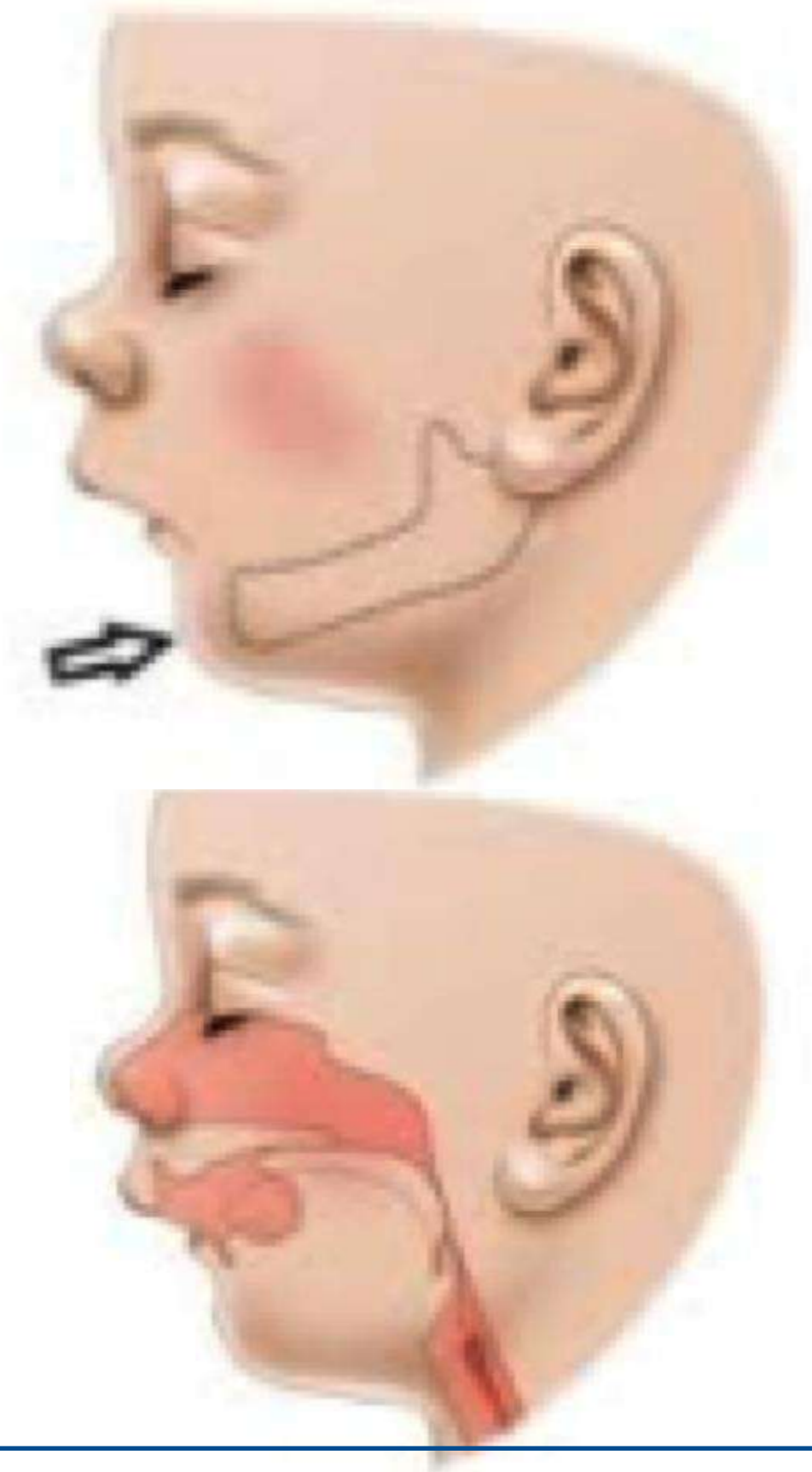
Atresia y estenosis de coanas

- Asociado a otras malformaciones (CHARGE)
- Bilateral: dificultad respiratoria
- Diagnóstico: endoscopia, TC / RMN
- **Tratamiento: cirugía transnasal**



Anomalías cráneo-faciales: Secuencia Pierre-Robin

- Microrretognatia / glosoptosis: obstrucción faríngea
- Fisura palatina
- Posible asociación otras anomalías vía aérea
- Dificultad respiratoria, estridor, SAOS
- Diagnóstico: endoscopia, TAC
- Tratamiento: CPAP, quirúrgico (distracción mandibular, glosopexia)



Nasal / Faringe

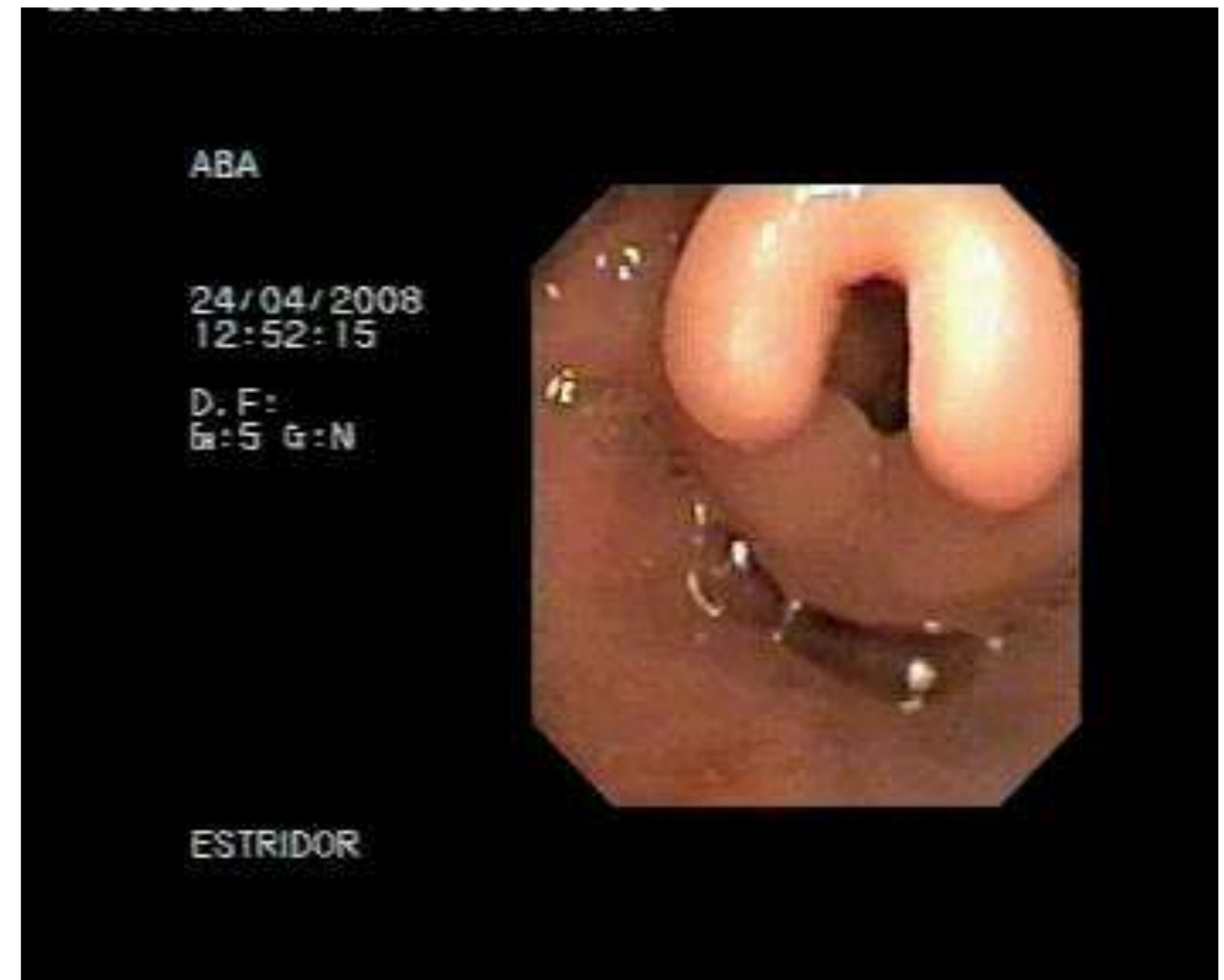
Laringe

Tráquea

Bronquios


Laringomalacia

- Causa más frecuente de estridor
- Etiología multifactorial
- Empeora con: alimentación, llanto, supino
- 90% autolimitado 1º - 2º año de vida
- Casos graves: tratamiento quirúrgico
 - Supraglotoplastia
 - Traqueotomía



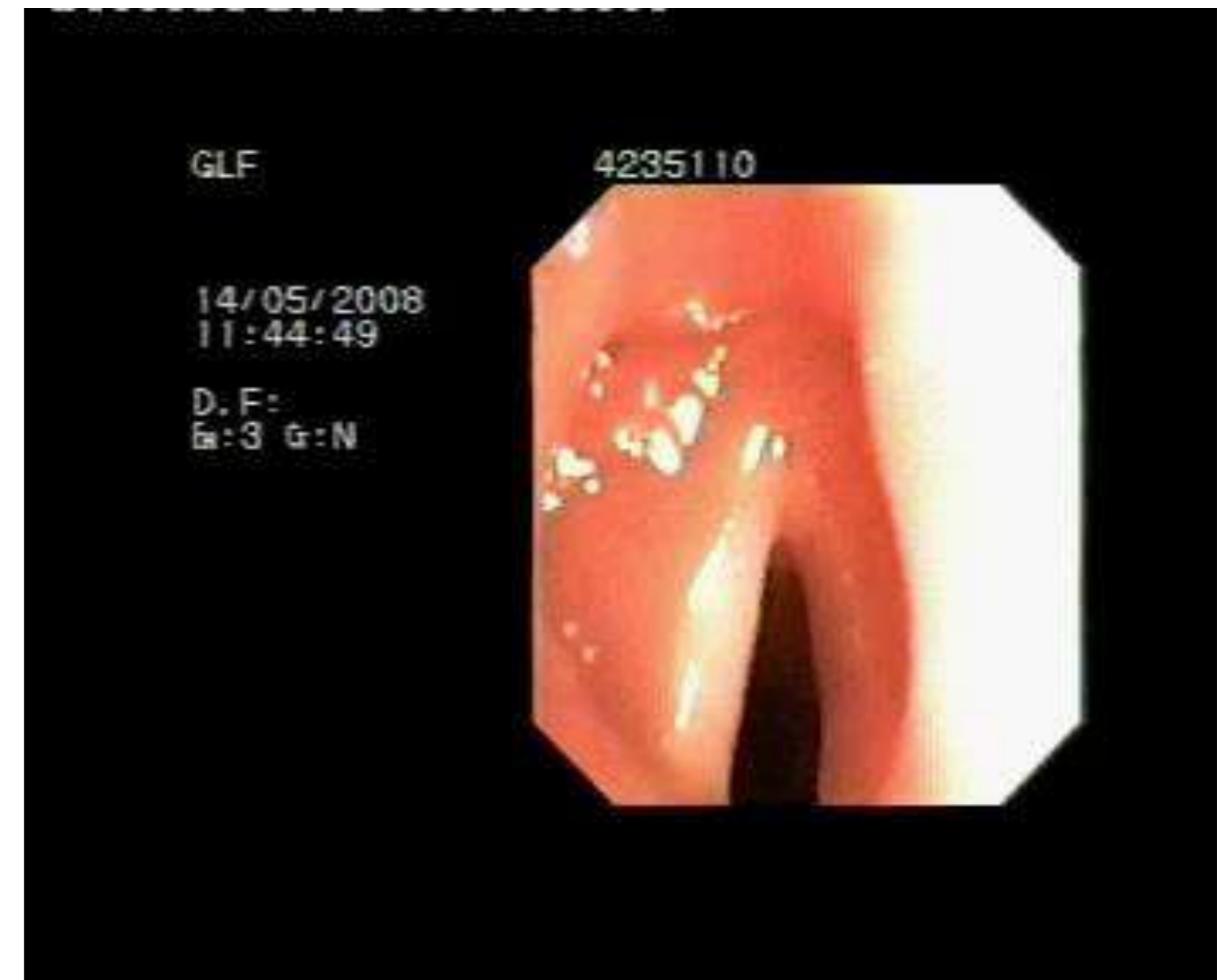Laringomalacia

- Causa más frecuente de estridor
- Etiología multifactorial
- Empeora con: alimentación, llanto, supino
- 90% autolimitado 1º - 2º año de vida
- Casos graves: tratamiento quirúrgico
 - Supraglotoplastia
 - Traqueotomía




Parálisis Laríngea

- **2ª causa** de estridor neonatal
- **Congénita / adquirida**
 - Parto distócico
 - Cirugía cervical / torácica
- **Unilateral:** disfonía
- **Bilateral:** dificultad respiratoria con voz normal
- **Tratamiento:**
 - Quirúrgico con o sin traqueostomía asociada




Parálisis Laríngea

- **2ª causa** de estridor neonatal
- **Congénita / adquirida**
 - Parto distócico
 - Cirugía cervical / torácica
- **Unilateral:** disfonía
- **Bilateral:** dificultad respiratoria con voz normal
- **Tratamiento:**
 - Quirúrgico con o sin traqueostomía asociada



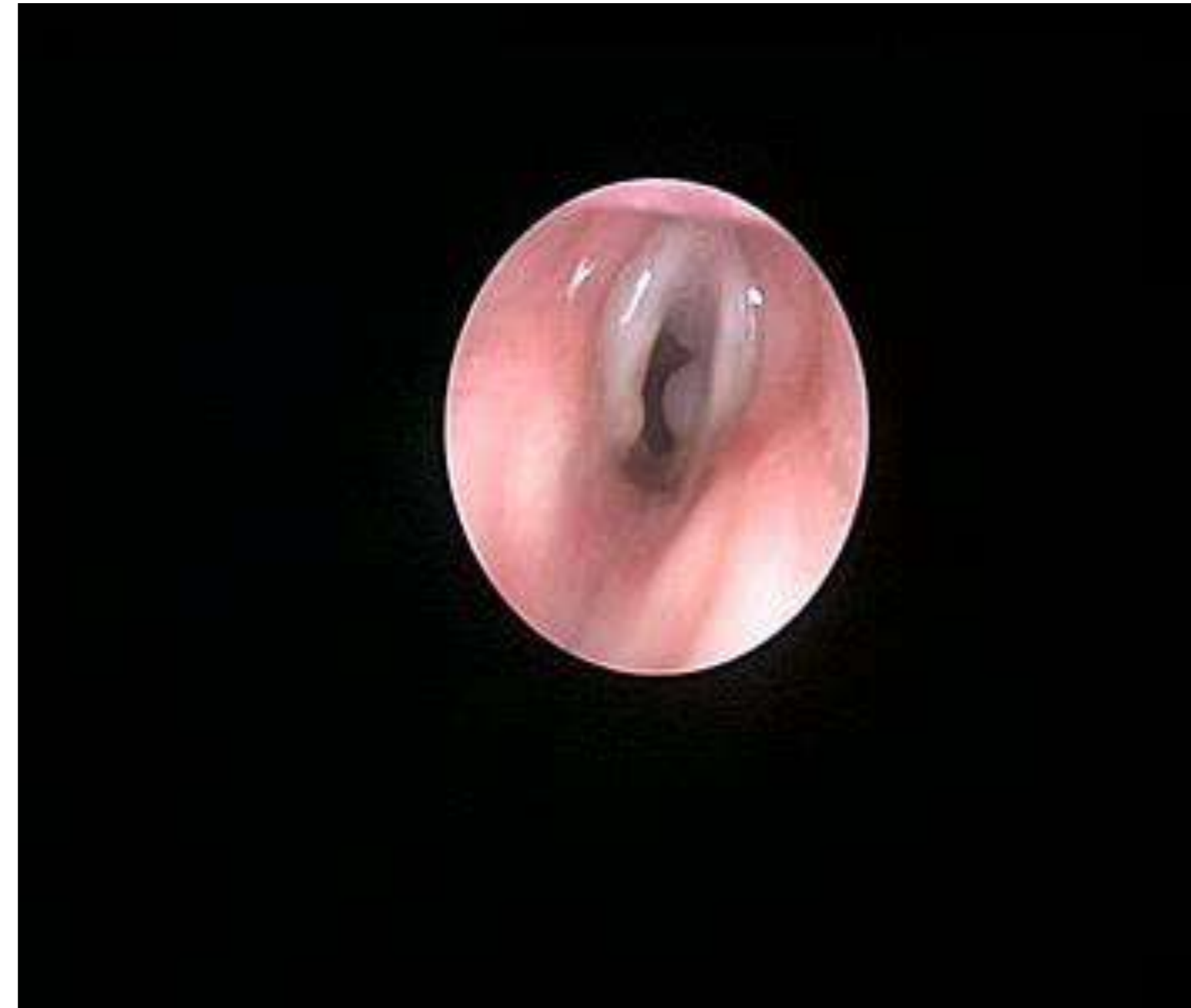Estenosis laríngea

- Congénita / adquirida
- Glótica y / o subglótica
- Estridor bifásico
- 4 grados (Cotton)
- Grados 1 y 2: conservador si no hay clínica relevante
- Casos severos: cirugía
 - Endoscópica
 - Abierta



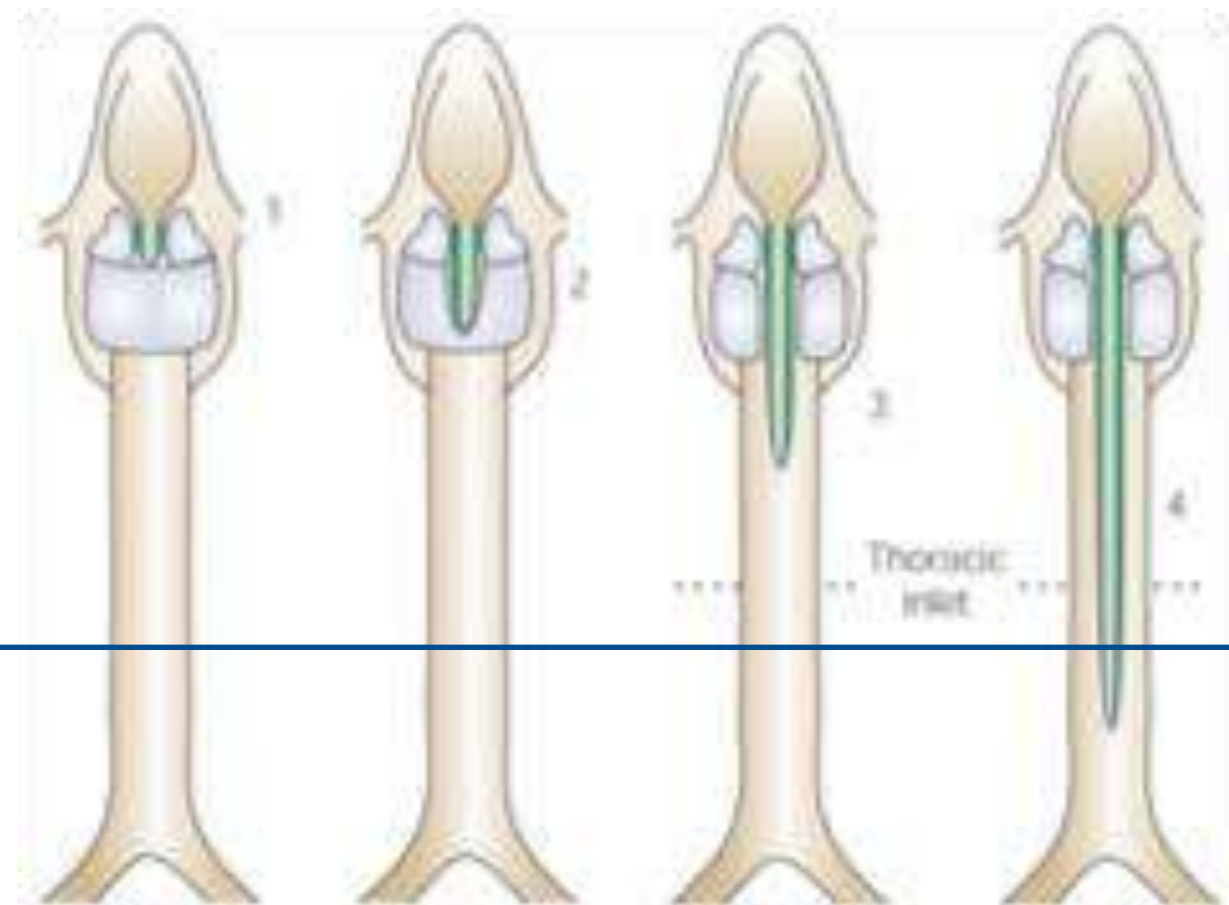
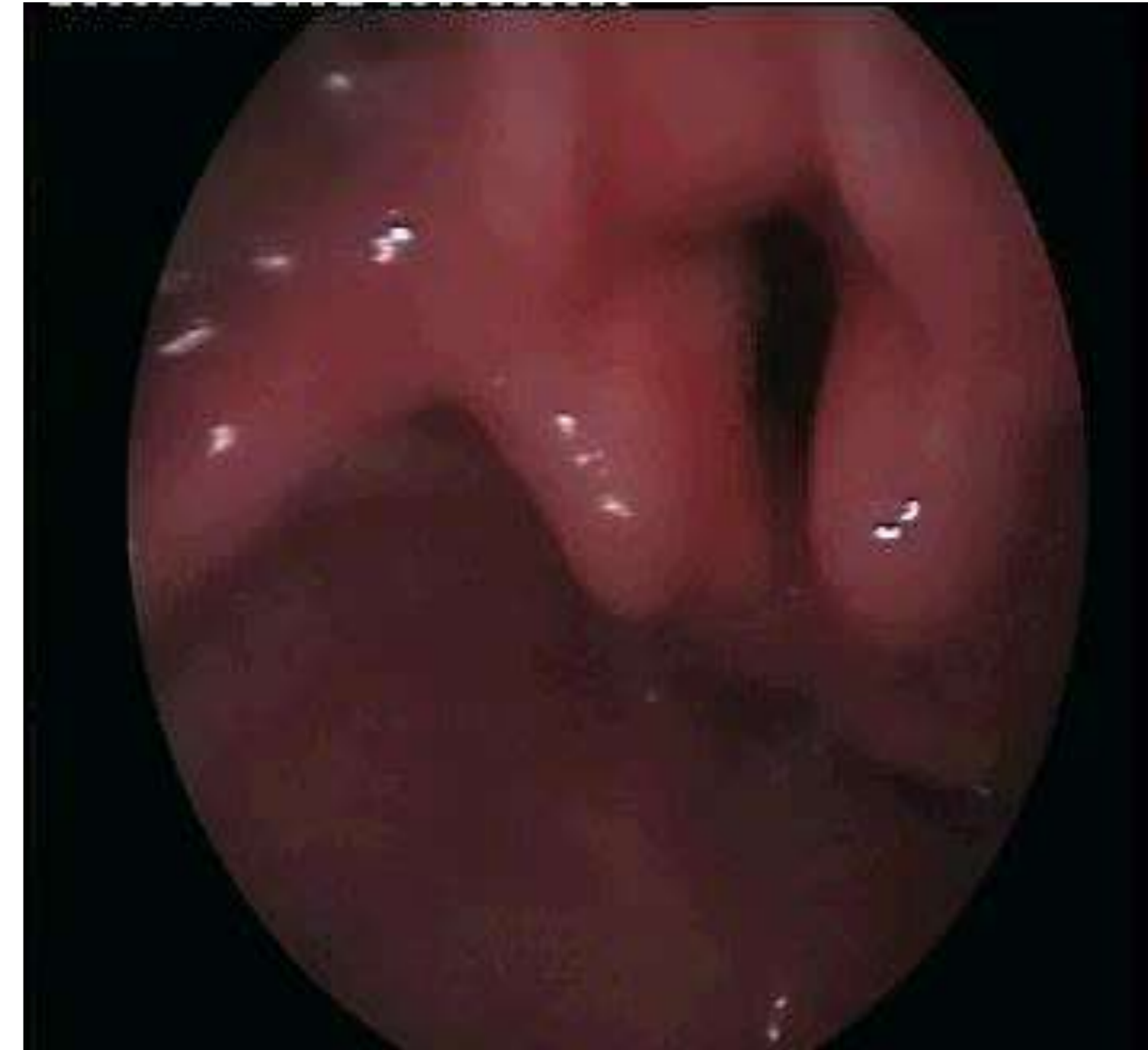Quistes laríngeos

- **Supraglóticos:** congénitos
- **Subglóticos**
 - más frecuentes
 - postintubación
 - múltiples
- **Tratamiento:** marsupialización



Hendidura laringo-tráqueo-esofágica

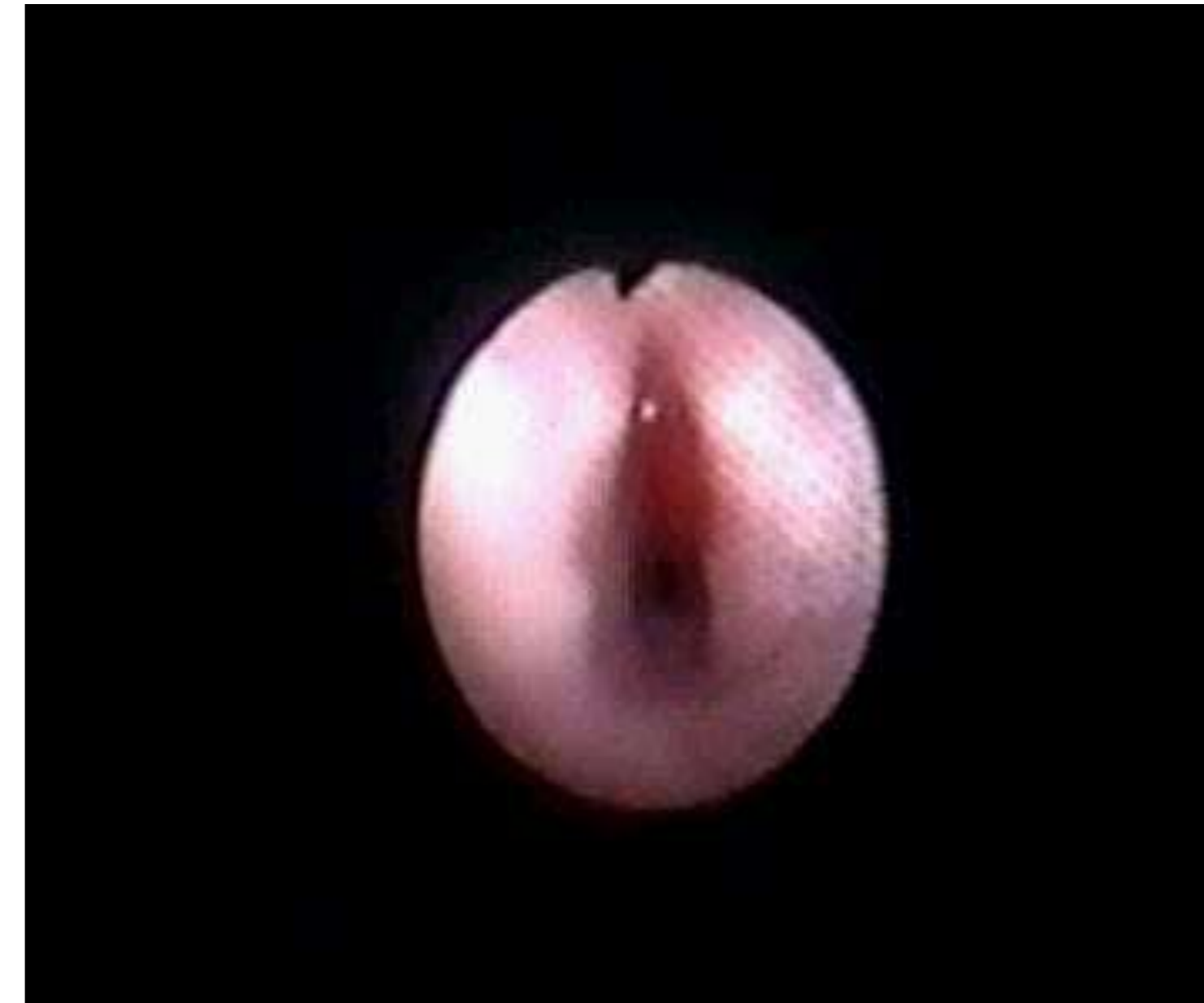- Malformación muy poco frecuente
- 4 tipos
- Estridor, aspiración, cianosis
- Diagnóstico: broncoscopia flexible + rígida
- Tratamiento: endoscópico / abierto / traqueotomía



Anomalías vasculares

1. Hemangioma infantil

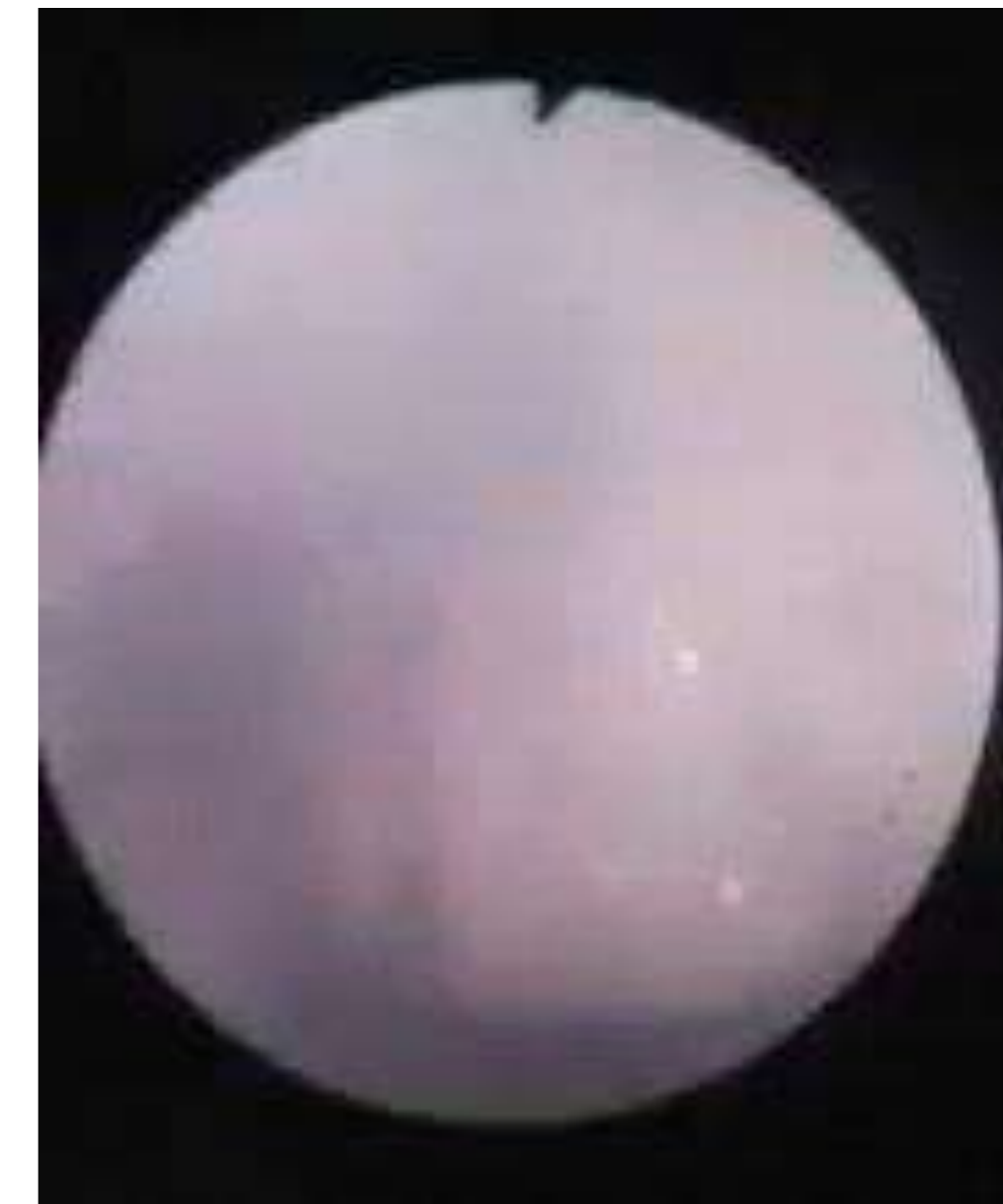- Aparece en las primeras semanas de vida y se produce crecimiento sobre todo durante el 1º año
- Posibilidad de asociación a hemangiomas cutáneos o viscerales
- La mayoría responden a tratamiento médico con **propranolol**



Anomalías vasculares

1. Linfangioma

- Lesiones presentes desde el nacimiento
- Macro o microquístico
- Clínica por compresión de vía aérea + sangrado / infección
- Tratamientos
 - ✓ Escleroterapia
 - ✓ Resección endoscópica
 - ✓ Rapamicina



Nasal / Faringe

Laringe

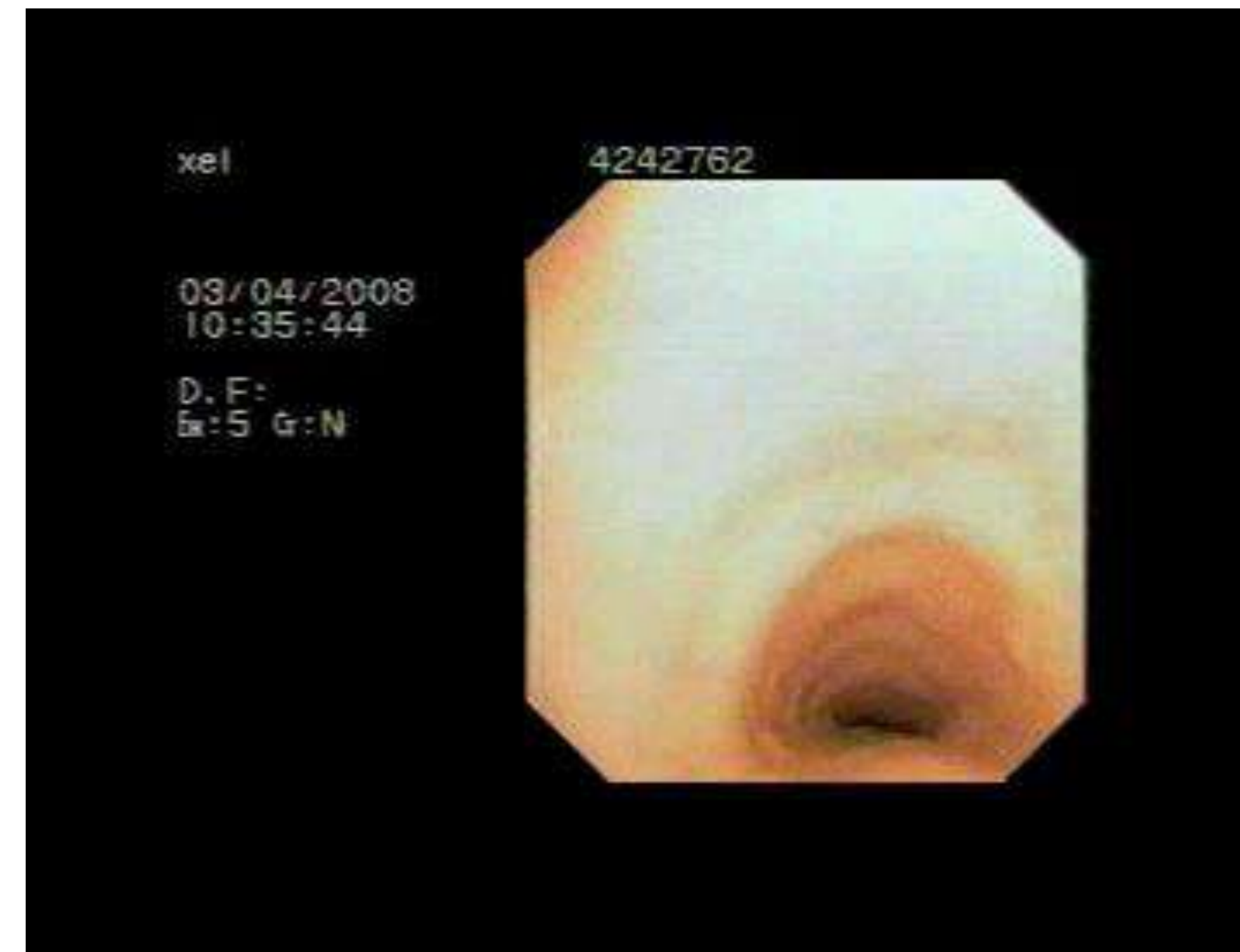
Tráquea

Bronquios

Traqueomalacia (TM)

Colapso traqueal dinámico, durante la inspiración, debido a compresión extrínseca o falta de soporte cartilaginoso de la misma

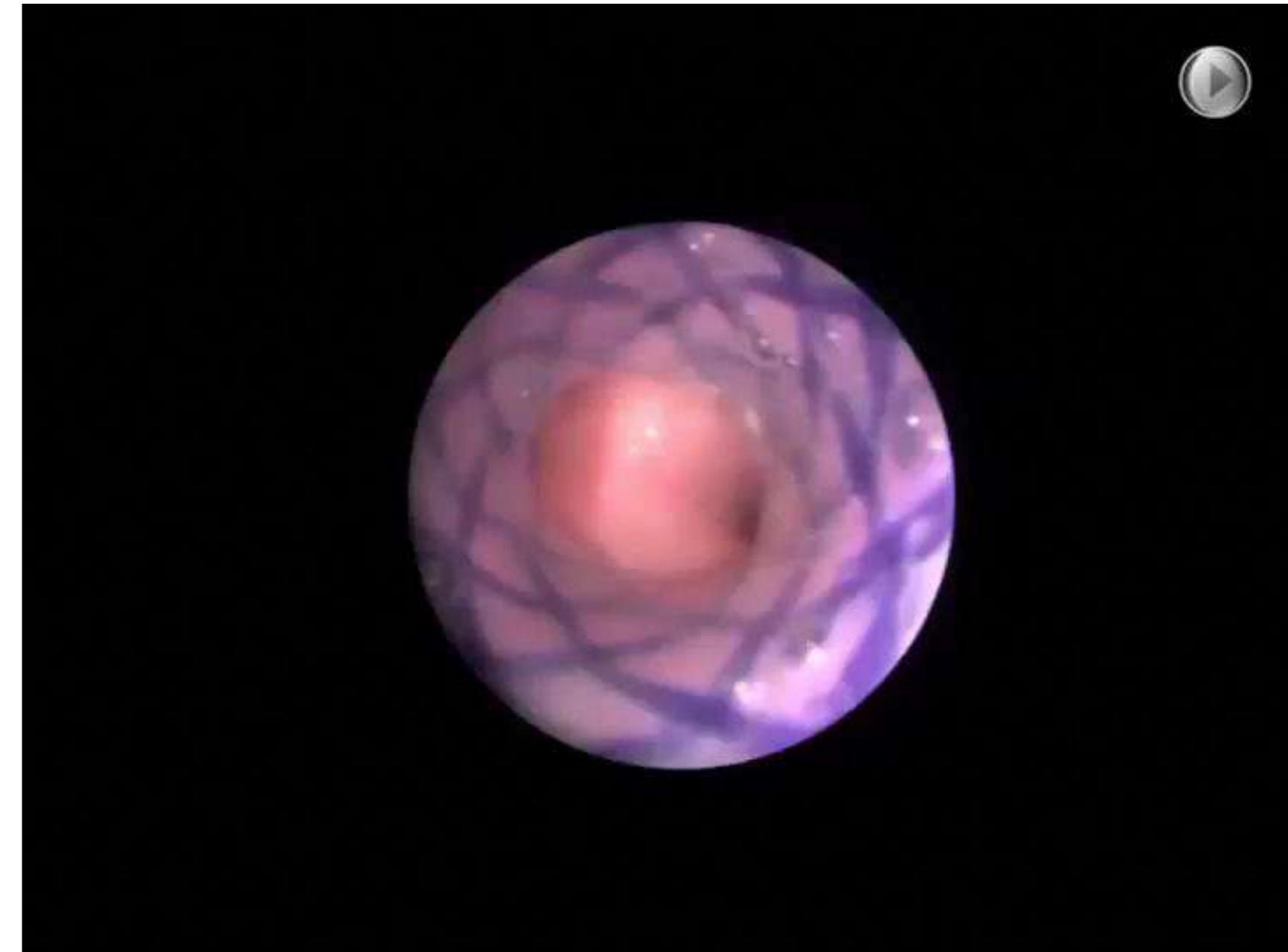- Primaria o secundaria
- La causa más frecuente de TM secundaria es la asociada a atresia de esófago con fístula TE
- Estridor, tos perruna, infecciones respiratorias
- Signos de alarma
 - Cianosis
 - Fracaso de extubación
 - ALTE



Traqueomalacia (TM)

TRATAMIENTO

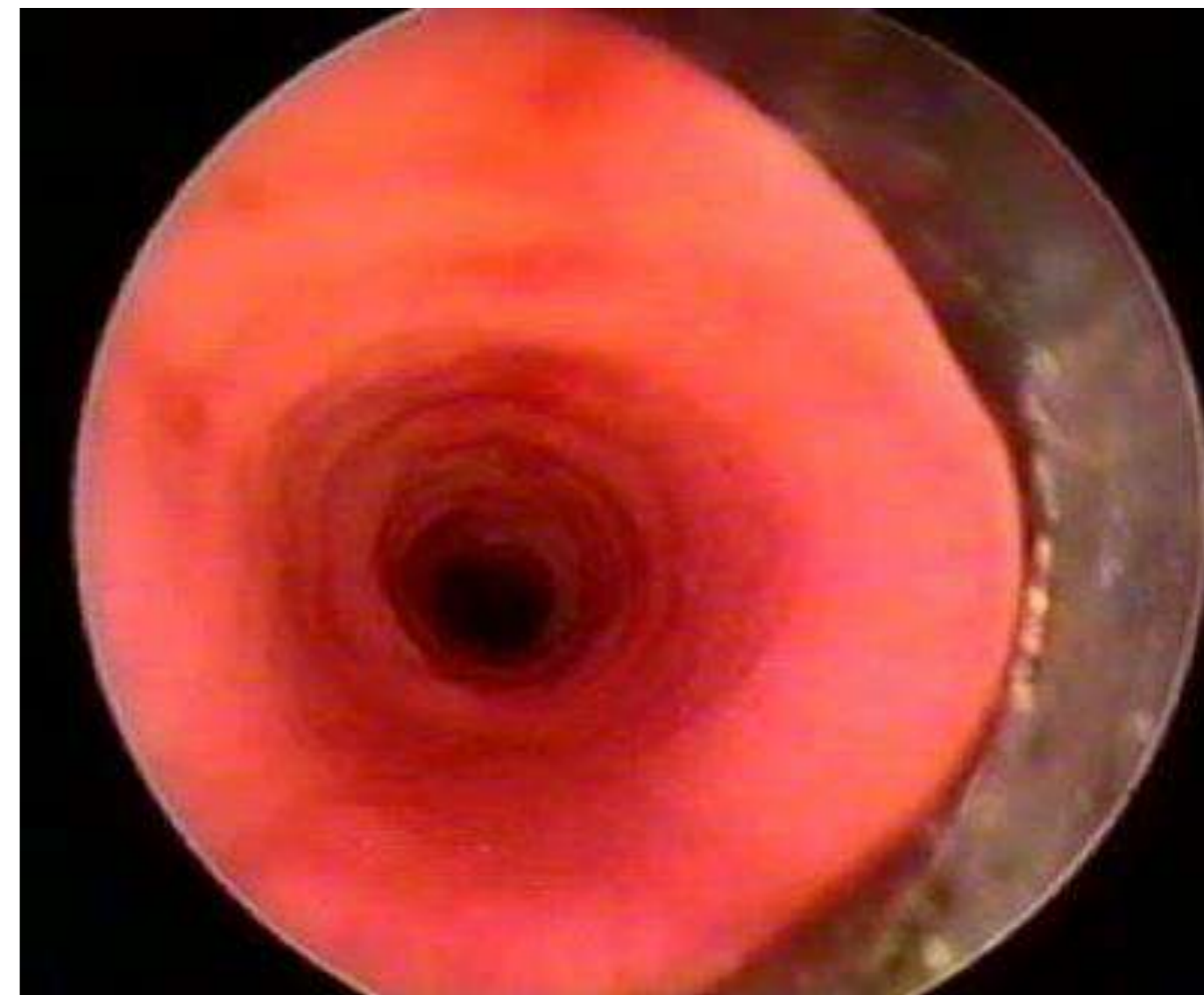
- Conservador
- **Quirúrgico**
 - Aortopexia
 - Traqueopexia posterior
- **Endoscópico:** endoprótesis
- Traqueostomía



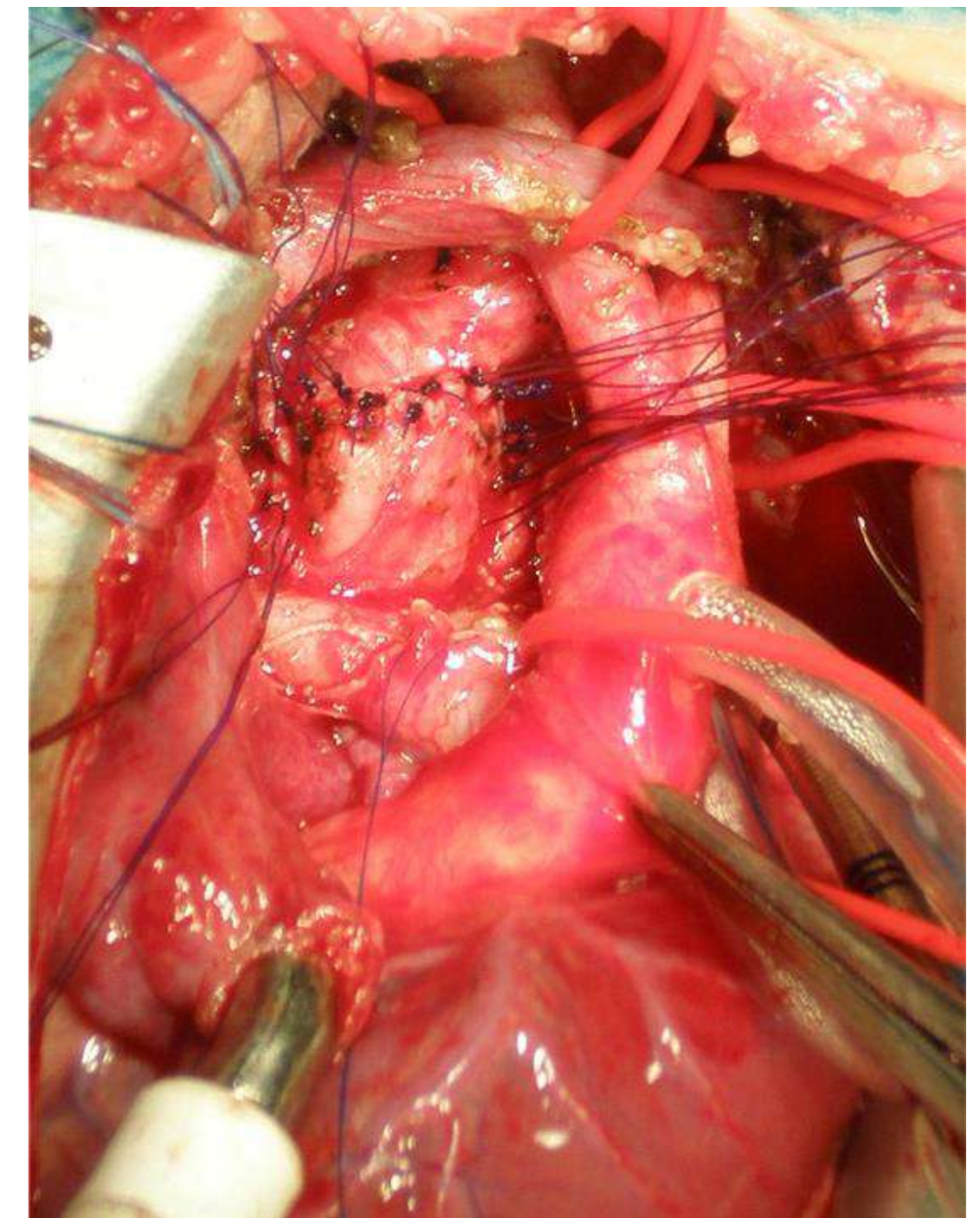
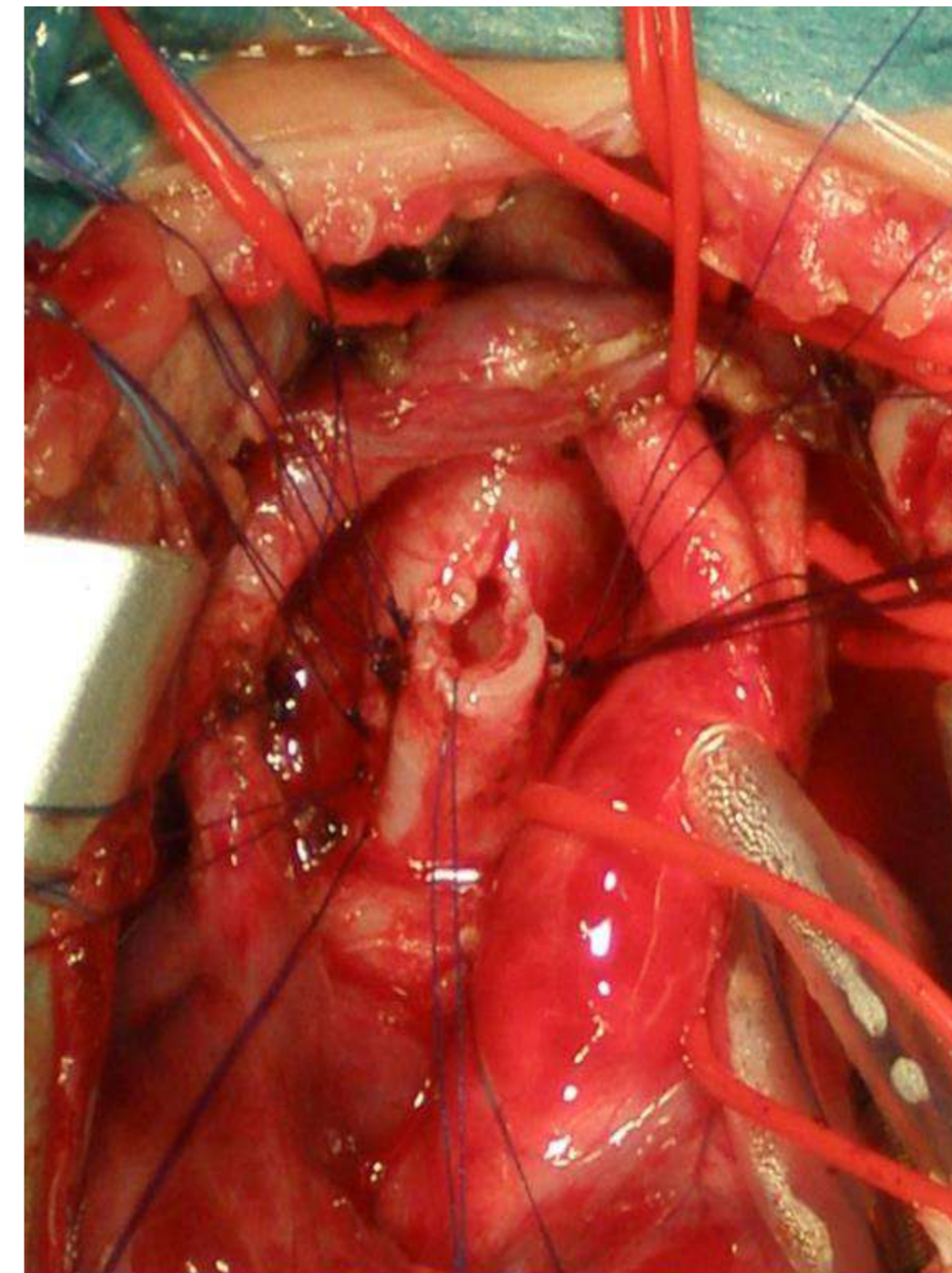
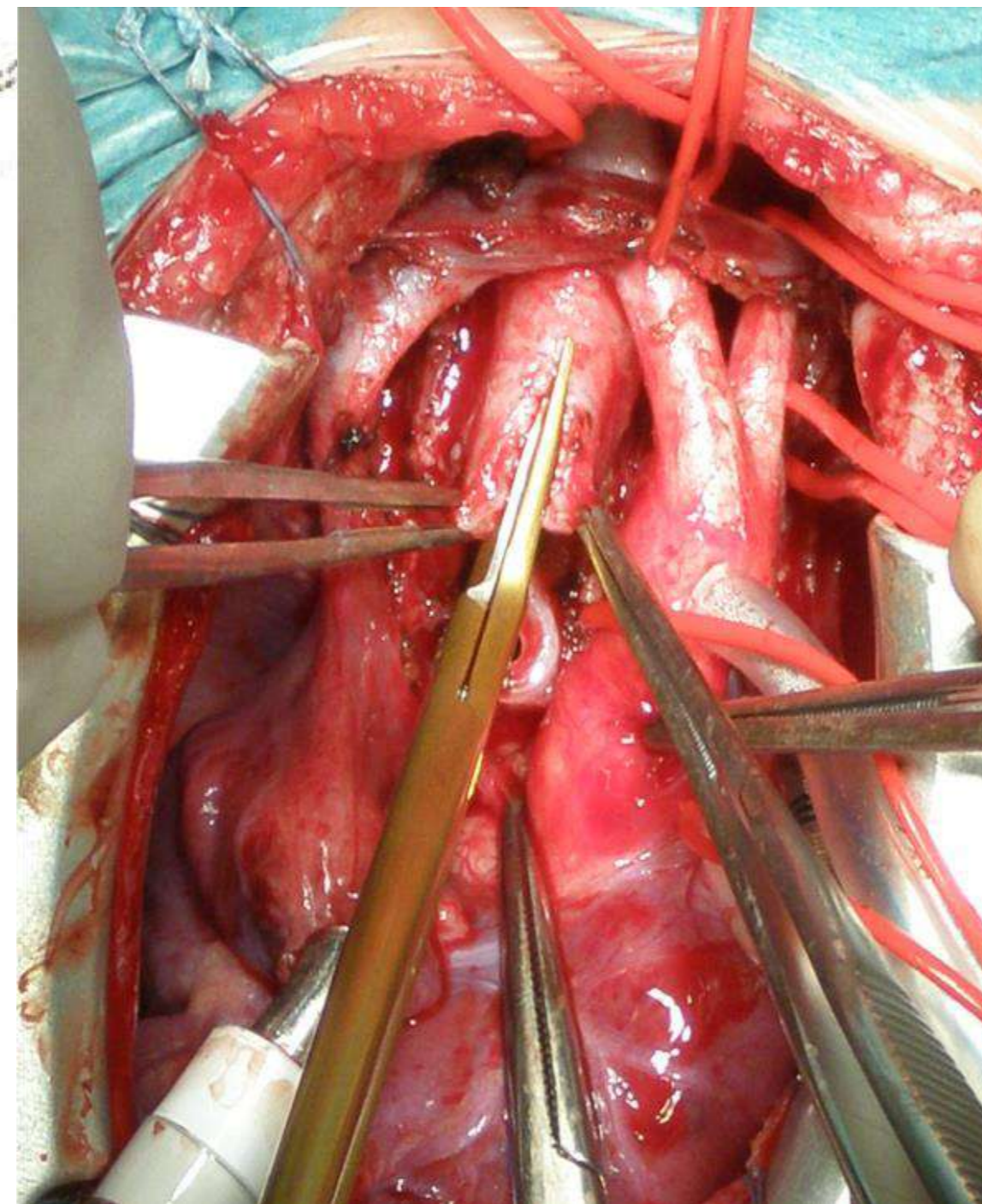
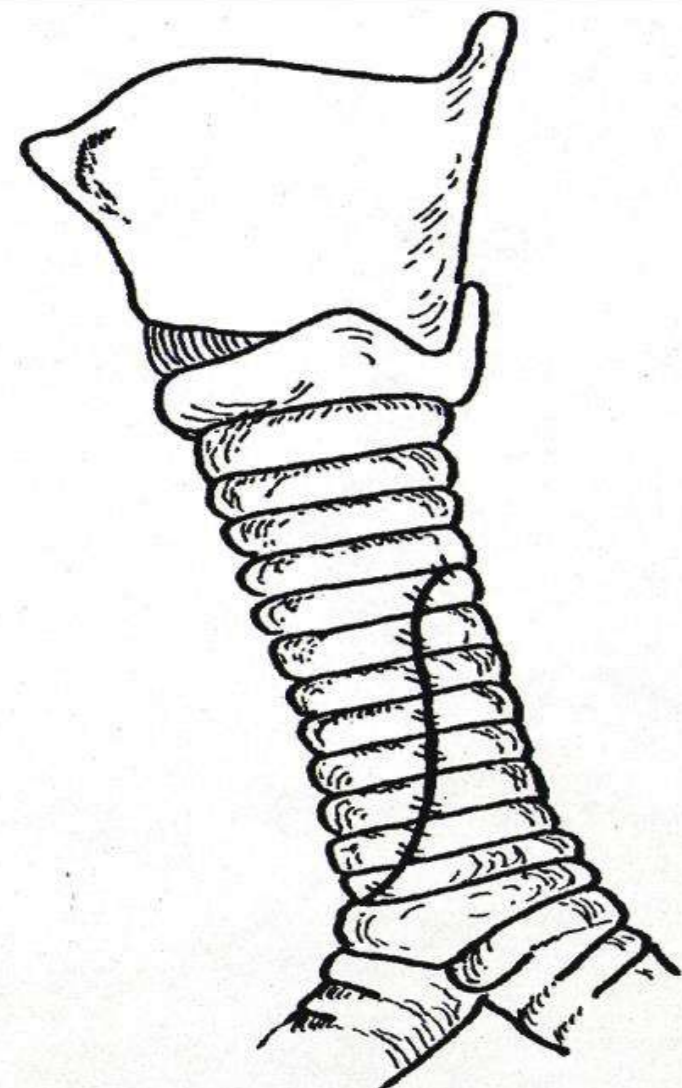
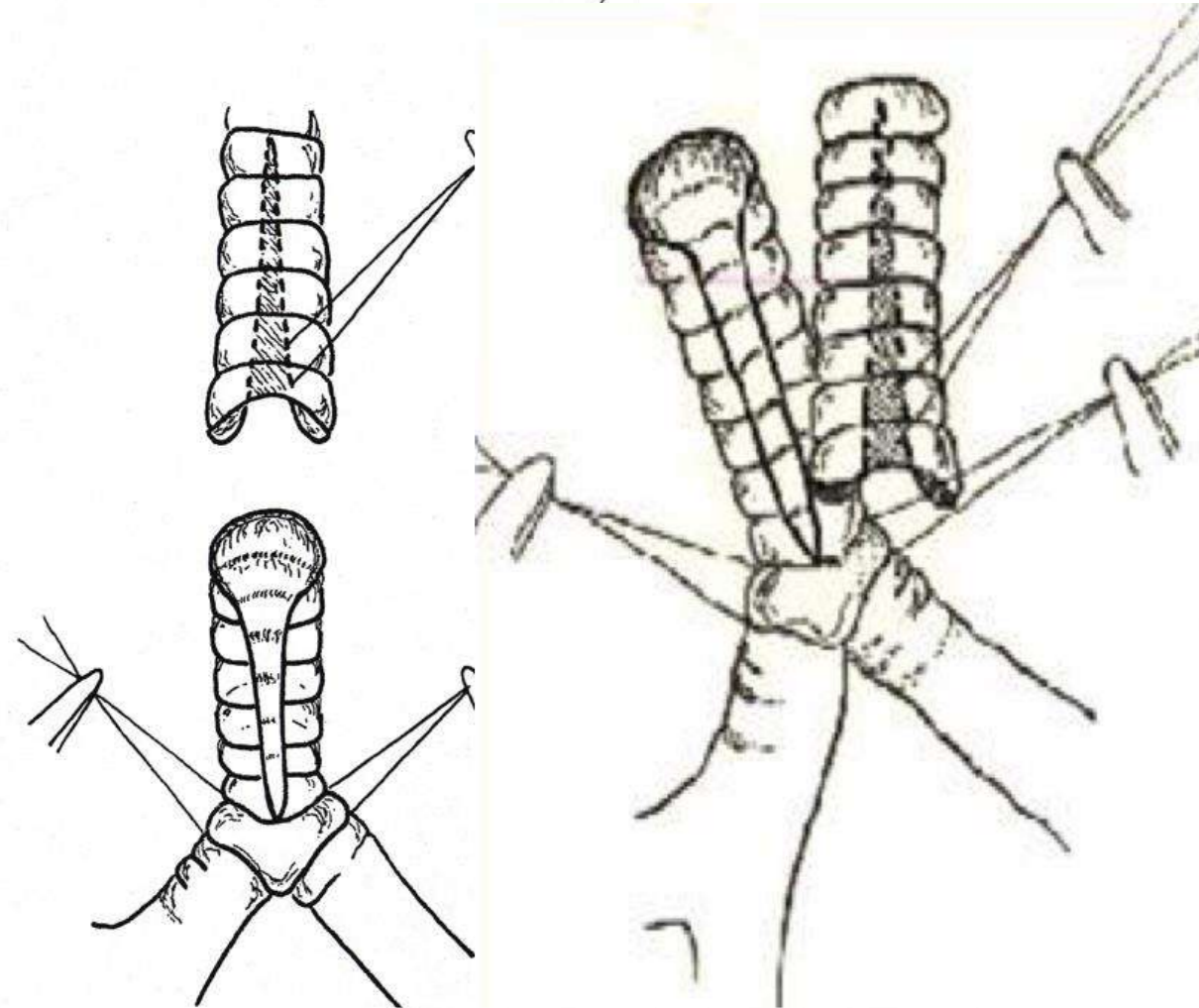
Estenosis traqueal congénita

Disminución del calibre de un segmento traqueal debido a la presencia de anillos cartilagosos completos

- Estridor y dificultad respiratoria desde los primeras semanas de vida
- **Tratamiento quirúrgico complejo**
- Resección y anastomosis primaria en segmentos cortos
- **Traqueoplastia deslizada**



Estenosis traqueal congénita



Nasal / Faringe

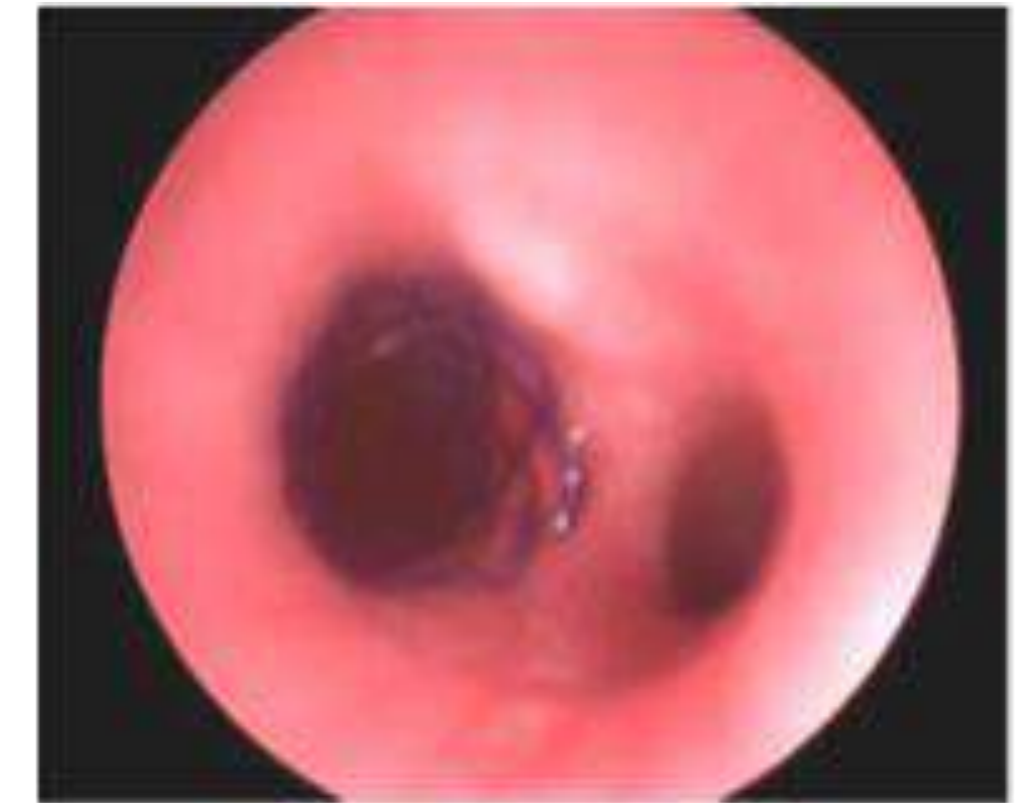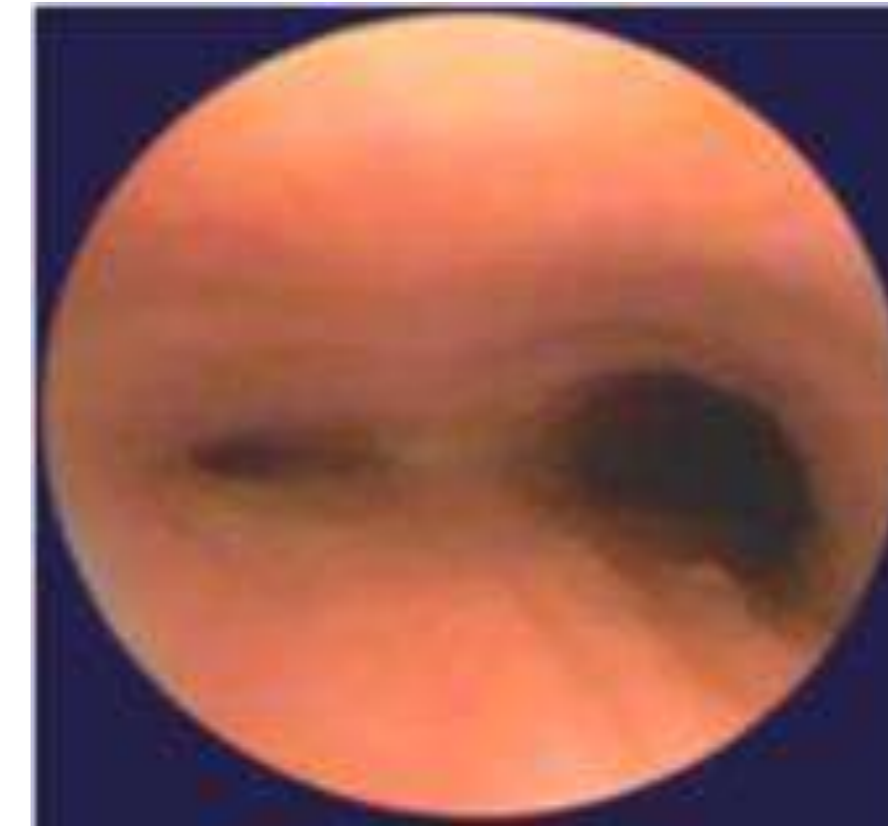
Laringe

Tráquea

Bronquios

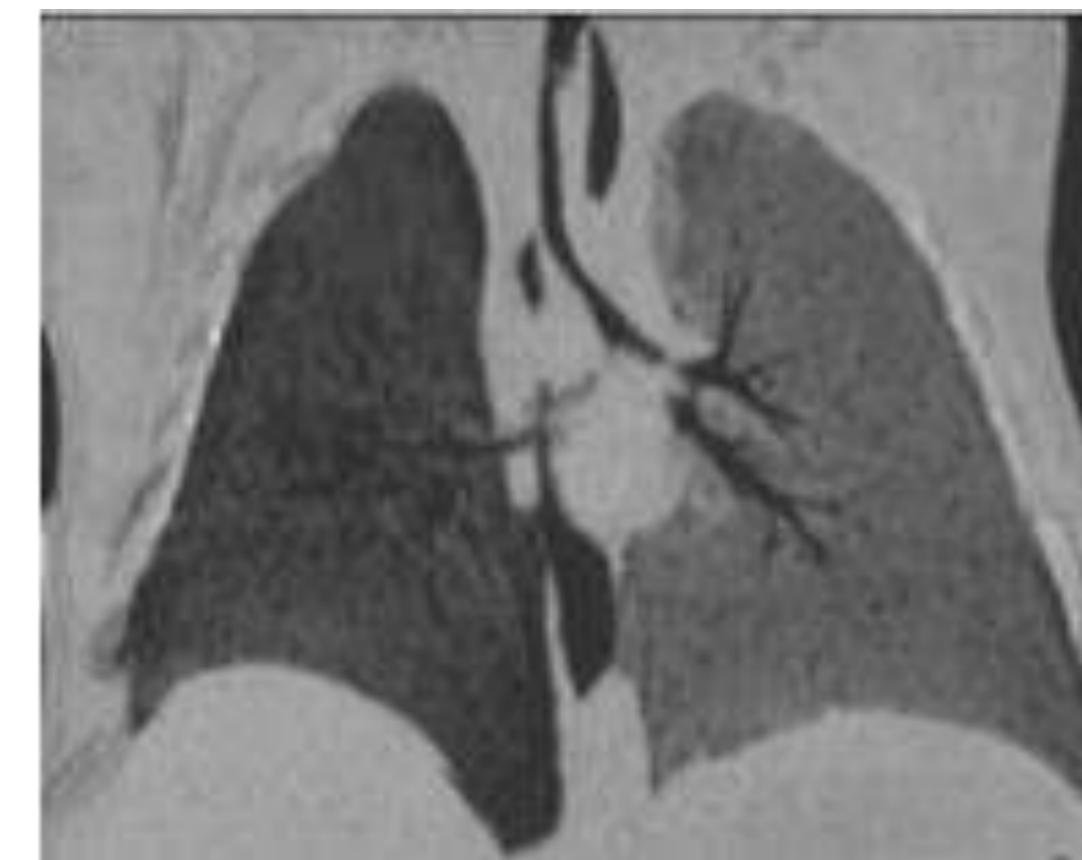Broncomalacia

- Primaria
- Compresión extrínseca: malformaciones **cardiopulmonares**
- Lo más frecuente: tratamiento endoscópico con **endoprótesis**



Estenosis bronquial

- Suele asociarse a Estenosis traqueal congénita
- Tratamiento quirúrgico



Lactante de 1 mes de vida con estridor

ANAMNESIS

- ✓ Recién nacido a término. Peso: 3450 gr
- ✓ Período perinatal sin incidencias, APGAR 8/10. No precisó reanimación
- ✓ Desde el nacimiento, estridor intermitente, que empeora con el llanto y con la alimentación
- ✓ Lactancia materna, con buena ganancia ponderal
- ✓ No episodios de cianosis

Lactante de 1 mes de vida con estridor

EXPLORACIÓN FÍSICA

- ✓ Peso: 4.000 gr
- ✓ Buen estado general. Buena coloración de piel y mucosas
- ✓ No tiraje
- ✓ Saturación O₂ basal: 98%
- ✓ A la auscultación: estridor inspiratorio, con buena ventilación bilateral. No soplos

Lactante de 1 mes de vida con estridor

- ¿Cuál es la principal sospecha clínica en este paciente?
- ¿Qué pruebas complementarias realizaría?
- ¿Qué actitud terapéutica llevaría a cabo?

Lactante de 1 mes de vida con estridor

¿Cual es la principal sospecha clínica en este paciente?

- ✓ Lactante sin antecedentes de interés
- ✓ Estridor presente desde el nacimiento de predominio inspiratorio
- ✓ Sin otra clínica asociada

LARINGOMALACIA

Lactante de 1 mes de vida con estridor

¿Qué pruebas complementarias realizaría?

- ✓ Con la anamnesis y la exploración física tenemos un **alto índice de sospecha diagnóstica**
- ✓ Para el diagnóstico de certeza es necesario un estudio endoscópico, pero sería suficiente de inicio con realizar una **nasofibrolaringoscopia**, prueba que no precisa anestesia general y puede realizarse en consulta

Lactante de 1 mes de vida con estridor

¿Qué actitud terapéutica llevaría a cabo ?

- ✓ Laringomalacia en un lactante de 1 mes sin datos de alarma y sin otras comorbilidades
 - ✓ **Tratamiento conservador**, con observación clínica estrecha en consulta.
 - ✓ Plantear intervención en caso de mala evolución. Antes de realizar tratamiento imprescindible **exploración bronoscópica completa de toda la vía aérea para descartar otras lesiones.**
-

Consultas: uvap.hdoc@salud.madrid.org